ATLAS
DER NORMALEN HISTOLOGIE DER WEIBLICHEN GESCHLECHTSORGANE

VON

F. MORALLER UND E. HOEHL


22500558535

Med
K44171

Atlas der normalen Histologie der weiblichen Geschlechtsorgane

von

Dr. Franz Moraller und **Dr. Erwin Hoehl**
dirig. Arzt der gynäkolog. Abteilung des St. Marienkrankenhauses in Berlin
Nervenarzt in Chemnitz

unter Mitwirkung von

Prof. Dr. Robert Meyer
Vorstand des Laboratoriums der geburtshilflich-gynäkologischen Universitätsklinik der Charité in Berlin

175 farbige lithographische Abbildungen auf 81 Tafeln mit 114 Seiten Text und 81 Blatt Tafelerklärungen.

Leipzig 1912
Verlag von Johann Ambrosius Barth

UNIVERSITY COLLEGE. LONDON.

Copyright 1912 by Johann Ambrosius Barth.

11568371

Druck von Grimme & Trömel in Leipzig.

31991

WELLCOME INSTITUTE LIBRARY
Coll. WelMOmec
Coll.
No. WP

Vorwort.

Der vorliegende Atlas wurde auf Anregung von Max Sänger und Wilhelm His sen., den leider zu früh Dahingegangenen, begonnen.

Er soll die normale mikroskopische Anatomie der weiblichen Genitalien von der Geburt bis zum Alter darstellen und verfolgt dabei den doppelten Zweck:

dem Praktiker ein diagnostisches Hilfsmittel zu sein durch Gewährung der oft und rasch gewünschten Vergleichungsmöglichkeit in zweifelhaften Fällen und

für den klinischen Unterricht als Lehrmittel zu dienen.

Die Auswahl der Abbildungen, die Herstellung der Präparate nach den gebräuchlichsten Färbemethoden und ihre möglichst getreue Wiedergabe, sowie der kurze, aber eingehende Text haben beiden Absichten Rechnung zu tragen versucht und deshalb mancherlei berücksichtigen müssen, was sonst vielleicht als zu speziell gilt, aber gerade zum Verständnis der normalen Grundlage seltenerer pathologischer Gebilde nötig erschien. Das Bestreben, dem Ideale normaler Präparate möglichst nahe zu kommen, gestaltete die Auswahl des Untersuchungsmateriales ebenso schwierig wie zeitraubend und nur durch die weitestgehende, von uns mit aufrichtigem Danke anerkannte Unterstützung der Herren †Birch-Hirschfeld, Bumm, von Hansemann, †W. His sen., A. Martin, Nauwerck, Orthmann, C. Ruge, Spalteholz und besonders Robert Meyer, der in liebenswürdigster Weise seine Zeit, Erfahrung und reiche Sammlung zur Verfügung stellte, gelang es innerhalb von zehn Jahren einen einigermaßen befriedigenden Abschluß zu erzielen. Das Kapitel „Fetale Organreste“ ist von Robert Meyer verfaßt. Die Abbildungen Tafel 39 und 40 sind nach Präparaten von C. Ruge angefertigt, dem wir für die freundliche Überlassung derselben besten Dank sagen.

Zur Erzielung größerer Einheitlichkeit in der Wiedergabe der Präparate erschien uns notwendig, die Anfertigung der Abbildungen von einer Hand besorgen zu lassen und wir glauben, Herr Lithograph Hermann Tamm hat sich dadurch ein besonderes Verdienst erworben, daß er die Bilder unmittelbar auf den Stein zeichnete und allen unseren Wünschen gerecht zu werden suchte.

Mit der ebenso praktischen, wie trefflichen Ausstattung hat der Verleger, Herr Arthur Meiner, sein nie ermüdendes Interesse für den Atlas bekundet und uns sich zu großem Danke verpflichtet.

Berlin und Chemnitz.

Dr. Franz Moraller.
Dr. Erwin Hoehl.

Verzeichnis der Abbildungen.

	Tafel
1. Querschnitt durch das Labium majus eines neugeborenen Mädchens . .	1 A
2. Querschnitt durch das Labium minus eines neugeborenen Mädchens . .	1 B
3. Querschnitt durch das Labium majus einer geschlechtsreifen Frau . .	2 A
4. Querschnitt durch das Labium minus einer geschlechtsreifen Frau . .	2 B
5. Querschnitt durch das Labium minus einer geschlechtsreifen Frau. Stärkere Vergrößerung	3 A
6. Querschnitt durch ein talgdrüsenreiches Labium minus einer geschlechtsreifen Frau	3 B
7. Querschnitt durch das Labium majus einer geschlechtsreifen Frau. Elastische Fasern	4 A
8. Querschnitt durch das Labium minus einer geschlechtsreifen Frau. Elastische Fasern	4 B
9. Querschnitt durch das Labium majus et minus einer senilen Frau . . .	5 A
10. Querschnitt durch das Labium majus et minus einer senilen Frau. Elastische Fasern	5 B
11. Querschnitt durch die Clitoris nahe dem Sulcus coronarius glandis eines 9 Monate alten Mädchens	6 A
12. Querschnitt durch das Corpus cavernosum clitoridis einer geschlechtsreifen Frau	6 B
13. Querschnitt durch die Urethra mit dem Corpus cavernosum urethrae einer 24 jährigen Frau	7 A
14. Längsschnitt durch das Corpus cavernosum urethrae einer 24 jährigen Frau	7 B
15. Querschnitt durch die Urethra mit dem Corpus cavernosum urethrae einer 24 jährigen Frau. Elastische Fasern	8 A
16. Querschnitt durch das Corpus cavernosum urethrae (tiefe Schicht) einer 24 jährigen Frau. Elastische Fasern	8 B
17. Querschnitt durch Urethra mit sehr starken parurethralen Gängen eines neugeborenen Mädchens im unteren Teil	9 A
18. Querschnitt durch das parurethrale Bindegewebe mit Ductus parurethrales einer geschlechtsreifen Frau	9 B
19. Secernierende Bartholin'sche Drüse einer geschlechtsreifen Frau . . .	10 A
20. Sammelgänge der Bartholin'schen Drüse einer Erwachsenen	10 B
21. Bartholin'sche Drüse einer geschlechtsreifen Frau im Ruhezustande . .	10 C
22. Bartholin'sche Drüse eines neugeborenen Mädchens	10 D

Tafel

23. Längsschnitt durch den Hymen eines neugeborenen Mädchens . . . . 11 A
24. Längsschnitt durch den Hymen einer Virgo . . . . . 11 B
25. Längsschnitt durch den Hymen einer Virgo. Elastische Fasern . . . . 12 A
26. Längsschnitt durch die Vagina eines Kindes . . . . . 12 B
27. Längsschnitt durch die Vagina einer geschlechtsreifen Frau . . . . . 13 A
28. Längsschnitt durch die Vagina einer geschlechtsreifen Frau. Giesonfärbung . . . . . 13 B
29. Längsschnitt durch die Vagina einer senilen Frau . . . . . 14 A
30. Längsschnitt durch die Vagina einer senilen Frau. Hämatoxylin-Giesonfärbung . . . . . 14 B
31. Längsschnitt durch die Vagina einer geschlechtsreifen Frau. Elastische Fasern . . . . . 15 A
32. Längsschnitt durch die Vagina einer senilen Frau. Elastische Fasern . 15 B
33. Längsschnitt durch die Portio vaginalis uteri eines Kindes. Übergang des Portio- auf das Cervixepithel . . . . . 16 A
34. Längsschnitt durch die Portio vaginalis uteri einer geschlechtsreifen Frau 16 B
35. Längsschnitt durch die Portio vaginalis uteri einer 21 jährigen Virgo. Elastische Fasern. Oberflächliche Schicht . . . . . 17 A
36. Längsschnitt durch die Portio vaginalis einer 21 jährigen Virgo. Elastische Fasern. Tiefe Schicht . . . . . 17 B
37. Längsschnitt durch die Portio vaginalis einer senilen Frau . . . . . 18 A
38. Längsschnitt durch die Portio vaginalis und Cervix uteri einer geschlechtsreifen Frau . . . . . 18 B
39. Querschnitt durch die Cervix uteri eines $1^1/_2$ jährigen Kindes . . . . 19 A
40. Längsschnitt durch die Cervix uteri eines neugeborenen Mädchens . . 19 B
41. Sagittalschnitt durch die Schleimheit der Cervix uteri eines neugeborenen Mädchens . . . . . 19 C
42. Querschnitt durch die Cervix einer Virgo . . . . . 20 A
43. Aus einem Querschnitt durch die Cervix einer geschlechtsreifen Frau . 20 B
44. Längsschnitt durch die Cervix uteri einer geschlechtsreifen Frau. Giesonfärbung . . . . . 21 A
45. Schrägschnitt durch die Cervix uteri einer geschlechtsreifen Frau. Elastische Fasern . . . . . 21 B
46. Querschnitt durch die Cervix uteri einer senilen Frau . . . . . 22 A
47. Aus einem Längsschnitt durch das Corpus uteri eines neugeborenen Mädchens . . . . . 22 B
48. Längsschnitt durch das Corpus uteri einer geschlechtsreifen Frau . . . 23 A
49. Schleimhaut des Corpus uteri einer geschlechtsreifen Frau bei stärkerer Vergrößerung . . . . . 23 B
50. Längsschnitt durch das Corpus uteri einer geschlechtsreifen Frau. Stratum submucosum . . . . . 23 C
51. Längsschnitt durch das Corpus uteri einer geschlechtsreifen Frau. Stratum vasculare . . . . . 24 A

Tafel

52. Längsschnitt durch das Corpus uteri einer geschlechtsreifen Frau. Stratum supravasculare et subperitoneale . . . . . 24 B
53. Längsschnitt durch das Corpus uteri einer geschlechtsreifen Frau. Stratum submucosum. Elastische Fasern . . . . . 25 A
54. Längsschnitt durch das Corpus uteri einer geschlechtsreifen Frau. Stratum vasculare . . . . . 25 B
55. Längsschnitt durch das Corpus uteri einer geschlechtsreifen Frau. Stratum supravasculare et subserosum. Elastische Fasern . . . . . 26 A
56. Längsschnitt durch das Corpus uteri einer senilen Frau . . . . . 26 B
57. Längsschnitt durch das Corpus uteri einer senilen Frau. Stratum submucosum. Elastische Fasern . . . . . 27 A
58. Längsschnitt durch das Corpus uteri einer senilen Frau. Stratum vasculare. Elastische Fasern . . . . . 27 B
59. Längsschnitt durch das Corpus uteri einer senilen Frau. Stratum supravasculare et subserosum. Elastische Fasern . . . . . 28 A
60. Längsschnitt durch die Uterusschleimhaut eines Kindes . . . . . 28 B
61. Cervixdrüse einer geschlechtsreifen Frau bei stärkerer Vergrößerung . 28 C
62. Senile Uterusschleimhaut einer 80 jährigen Frau . . . . . 28 D
63. Prämenstruelle Uterusschleimhaut . . . . . 29 A
64. Prämenstruelles Endometrium . . . . . 29 B
65. Längsschnitt durch das Corpus uteri einer geschlechtsreifen Frau. Erstes Stadium der Menstruation . . . . . 30 A
66. Längsschnitt durch das Corpus uteri einer geschlechtsreifen Frau. Zweites Stadium der Menstruation . . . . . 30 B
67. Aus H. Peters: Über die Einbettung des menschlichen Eies. Einem der größten Durchmesser des Eies entnommenes Übersichtsbild . . . . 31 A
68. Durchschnitt durch die Frucht Kl. nach W. His sen. . . . . 31 B
69. Längsschnitt durch die Uteruswand und die Placenta im dritten Monat der Gravidität 32
70. Längsschnitt durch Uterus mit Placenta im achten Monat der Gravidität 33 A
71. Chorionzotten am Ende der Gravidität im Längs- und Querschnitt . . 33 B
72. Chorionzotte eines zweimonatigen Eies im Längs- und Querschnitt . . 33 C
73. Syncytiale Knospen von demselben Ei . . . . . 33 D
74. Längsschnitt durch die Uteruswand (Chorion laeve, Decidua parietalis seu vera) im achten Monat der Schwangerschaft . . . . . 34 A
75. Längsschnitt durch die Uteruswand am Ende der Gravidität mit der sich lösenden Placenta . . . . . 34 B
76. Durchschnitt durch die Uteruswand von E. B. (Gravidität von ca. 14 Tagen) nach W. His: Die Umschließung der menschlichen Frucht während der frühesten Zeit der Schwangerschaft 35
77. Querschnitt durch die Uterusschleimhaut (Decidua parietalis seu vera) im zweiten Monat der Schwangerschaft . . . . . 36 A
78. Veränderungen der Uterindrüsen bei Gravidität im zweiten Monat . . 36 B

Tafel

79. Uterindrüse bei Gravidität im zweiten Monat bei stärkerer Vergrößerung 36 C
80. Schnitt senkrecht durch die Decidua parietalis seu vera eines Uterus gravidus mensis III . . . . . 37 A
81. Längsschnitt durch die Decidua parietalis seu vera eines Uterus gravidus mensis III. Oberflächliche Drüsenschicht bei stärkerer Vergrößerung 37 B
82. Längsschnitt durch die Decidua parietalis seu vera eines Uterus gravidus mensis III. Tiefe Drüsenschicht bei stärkerer Vergrößerung . . . 37 C
83. Längsschnitt durch die Muskulatur des Corpus uteri bei Gravidität von ca. 14 Tagen . . . . . 38 A
84. Längsschnitt durch die Muskulatur des Uteruskörpers (Stratum subserosum) im achten Monat der Gravidität . . . . . 38 B
85. Schwangerschaftsveränderungen der Arterien des Corpus uteri einer geschlechtsreifen Frau . . . . . 39 A
86. Schwangerschaftsveränderungen der Venen des Corpus uteri einer geschlechtsreifen Frau . . . . . 39 B
87. Längsschnitt durch das untere Uterinsegment, Cervix und Portio vaginalis, im $9^1/_2$ Monat der Gravidität, kurz vor der Entbindung . . . 39 C
88. Längsschnitt durch das untere Uterinsegment eines schwangeren Uterus von $9^1/_2$ Monaten nach C. Ruge . . . . . 40 A
89. Stück aus einem Längsschnitt durch das untere Uterinsegment eines schwangeren Uterus von $9^1/_2$ Monaten nach C. Ruge . . . . . 40 B
90. Längsschnitt durch das untere Uterinsegment im neunten Monat der Schwangerschaft. Giesonfärbung . . . . . 41 A
91. Längsschnitt durch das untere Uterinsegment im neunten Monat der Gravidität. Elastische Fasern . . . . . 41 B
92. Längsschicht durch die äußersten Schichten der Cervix am Ende der Gravidität. Elastische Fasern . . . . . 42 A
93. Längsschnitt durch die Cervix am Ende der Gravidität. Gefäßschicht 42 B
94. Längsschnitt durch die Cervix am Ende der Gravidität. Innere Muskelschicht . . . . . 43 A
95. Längsschnitt durch die Cervix bei Gravidität von ca. 14 Tagen . . . 43 B
96. Längsschnitt durch die Cervix am Ende der Gravidität. Schleimhautschicht . . . . . 44 A
97. Längsschnitt durch den untersten Abschnitt der Cervix uteri am Ende der Gravidität . . . . . 44 B
98. Cervixdrüse bei Schwangerschaft von ca. 14 Tagen . . . . . 45 A
99. Längsschnitt durch die Portio vaginalis am Ende der Gravidität . . . 45 B
100. Längsschnitt durch die Portio vaginalis in der Schwangerschaft. Hämatoxylin-van Giesonfärbung . . . . . 46 A
101. Längsschnitt durch die Scheide am Ende der Schwangerschaft . . . 46 B
102. Längsschnitt durch die Scheide im siebenten Monat der Schwangerschaft. Elastische Fasern . . . . . 47 A
103. Querschnitt durch den Nabelstrang eines neugeborenen Mädchens . . 47 B

Tafel

104. Querschnitt durch den Nabelstrang eines neugeborenen Mädchens . . 48 A
105. Längsschnitt durch die Übergangsstelle der Nabelschnur auf die Bauchhaut eines neugeborenen Mädchens . . . . . 48 B
106. Längsschnitt durch das Corpus uteri mit der Placentarstelle etwa 14 Tage nach der Geburt . . . . . 49 A
107. Längsschnitt durch die Placentarstelle ca. 4 Wochen nach der Geburt 49 B
108. Querschnitt durch die Tube eines neugeborenen Mädchens. Pars isthmica 50 A
109. Querschnitt durch die Tube eines neugeborenen Mädchens. Pars ampullaris . . . . . 50 B
110. Querschnitt durch die Pars isthmica tubae einer geschlechtsreifen Frau 51 A
111. Schrägschnitt durch die Tube und das Ligamentum rotundum einer geschlechtsreifen Frau . . . . . 51 B u. C
112. Querschnitt durch die Pars ampullaris tubae einer geschlechtsreifen Frau 52 A
113. Längsschnitt durch das abdominale Tubenende einer geschlechtsreifen Frau . . . . . 52 B
114. Querschnitt durch die Pars ampullaris tubae einer geschlechtsreifen Frau. Hämatoxylin-van Giesonfärbung . . . . . 53 A
115. Längsschnitt durch eine Falte der Tubenschleimhaut einer geschlechtsreifen Frau . . . . . 53 B
116. Längsschnitt durch das Fimbrienende der Tube einer geschlechtsreifen Frau . . . . . 53 C
117. Querschnitt durch die Pars isthmica tubae einer geschlechtsreifen Frau. Elastische Fasern . . . . . 54 A
118. Längsschnitt durch die Pars intramuralis tubae einer geschlechtsreifen Frau. Elastische Fasern . . . . . 54 B
119. Querschnitt durch die Pars ampullaris tubae einer geschlechtsreifen Frau. Elastische Fasern . . . . . 55 A
120. Querschnitt durch die Tubenwand und eine Schleimhautfalte einer geschlechtsreifen Frau. Elastische Fasern . . . . . 55 B
121. Längsschnitt durch das abdominale Ende der Tube einer geschlechtsreifen Frau. Elastische Fasern . . . . . 55 C
122. Querschnitt durch die Pars ampullaris tubae einer senilen Frau . . . 56 A
123. Querschnitt durch die Pars ampullaris tubae einer senilen Frau. Elastische Fasern . . . . . 56 B
124. Querschnitt durch das Ovarium eines neugeborenen Mädchens . . . 57 A
125. Querschnitt durch das Ovarium eines älteren Kindes mit Primordialeiern und einem Graaf'schen Follikel . . . . . 57 B
126. Querschnitt durch das Ovarium einer geschlechtsreifen Frau . . . . 58 A
127. Querschnitt durch das Ovarium einer geschlechtsreifen Frau . . . . 58 B
128. Reifender Follikel . . . . . 59 A
129. Schnitt durch einen reifen Follikel . . . . . 59 B
130. Querschnitt durch das Ovarium einer geschlechtsreifen Frau . . . . 60 A
131. Beginnende Reifung eines Graaf'schen Follikels . . . . . 60 B

Tafel

132. Hyperämisches oder proliferatives Frühstadium der Corpus luteum-Bildung . . . . . 61 A
133. Beginnende Vascularisation des Epithelluteinsaumes . . . . . 61 B
134. Schnitt durch ein Corpus luteum graviditatis . . . . . 62 A
135. Schnitt durch ein älteres Corpus luteum in der Rückbildung . . . . 62 B
136. Querschnitt durch das Ovarium einer senilen Frau. (80 Jahre alt.) . . 63 A
137. Corpus albicans einer senilen Frau bei stärkerer Vergrößerung . . . 63 B
138. Längsschnitt durch das Ovarium einer geschlechtsreifen Frau. (22 Jahre.) Elastische Fasern . . . . . 64 A
139. Längsschnitt durch das Ovarium einer geschlechtsreifen Frau. (22 Jahre.) Elastische Fasern . . . . . 64 B
140. Querschnitt durch das Ovarium einer senilen Frau. Elastische Fasern 65 A
141. Querschnitt durch den Hilus ovarii einer senilen Frau. Elastische Fasern . . . . . 65 B
142. Querschnitt durch das Ligamentum rotundum eines neugeborenen Mädchens . . . . . 66 A
143. Querschnitt durch das Ligamentum rotundum einer geschlechtsreifen Frau 66 B
144. Querschnitt durch das Ligamentum rotundum einer geschlechtsreifen Frau. Elastische Fasern . . . . . 67 A
145. Längsschnitt durch das Ligamentum latum einer geschlechtsreifen Frau. Obere Partie . . . . . 67 B
146. Längsschnitt durch das Ligamentum latum einer geschlechtsreifen Frau. Untere Partie . . . . . 67 C
147. Unregelmäßige Follikelbildung in überschüssigen Granulosasträngen in der Markschicht des Ovariums eines neugeborenen Mädchens . . . 68 A
148. Markstränge aus dem Hilus ovarii eines neugeborenen Mädchens . . 68 B
149. Markstrang aus dem Hilus ovarii eines neugeborenen Mädchens . . . 69 A
150. Rete ovarii im Hilus ovarii eines neugeborenen Mädchens . . . . . 69 B
151. Teil dieses Rete ovarii im Hilus ovarii einer geschlechtsreifen Frau . 69 C
152. Quer- und Schrägschnitte durch Epoophoronkanälchen vom Kinde . . 70 A
153. Längsschnitt durch das Ligamentum latum mit Epoophoron einer geschlechtsreifen Frau . . . . . 70 B
154. Epoophoron einer geschlechtsreifen Frau . . . . . 71 A
155. Hornhaltiges Epithelknötchen im Ligamentum latum eines neugeborenen Mädchens, ein Rest des Paroophorons . . . . . 71 B
156. Akzessorisches Nebennierenrindenknötchen im Ligamentum latum eines neugeborenen Mädchens . . . . . 72 A
157. Akzessorisches Nebennierenrindenknötchen im Ligamentum latum einer geschlechtsreifen Frau . . . . . 72 B
158. Querschnitt durch den Uterus eines neugeborenen Mädchens in Höhe des inneren Muttermundes beiderseits mit Gartner'schem Gang . . 73 A
159. Querschnitt durch die Cervix uteri eines neugeborenen Mädchens mit doppelseitigem Gartner'schen Gang . . . . . 73 B

Tafel

160. Teil eines Querschnittes durch die Cervix uteri eines neugeborenen Mädchens . . . . . 74 A
161. Querschnitt durch den Gartner'schen Kanal im oberen Teil der Vagina eines neugeborenen Mädchens . . . . . 74 B
162. Querschnitt durch den Gartner'schen Kanal im mittleren Drittel der Vagina eines neugeborenen Mädchens . . . . . 75 A
163. Teil eines Querschnittes durch den Gartner'schen Kanal im oberen Teil der Vagina einer geschlechtsreifen Frau . . . . . 75 B
164. Teil eines Querschnittes durch die Cervix uteri einer geschlechtsreifen Frau . . . . . 76 A
165. Teil eines Querschnittes durch die Ampulle des Gartner'schen Ganges einer geschlechtsreifen Frau . . . . . 76 B
166. Längsschnitt durch den Warzenhof der Mamma einer geschlechtsreifen Frau . . . . . 77 A
167. Längsschnitt durch die Papille mit Hauptausführungsgang der Mamma einer geschlechtsreifen Frau . . . . . 77 B
168. Längsschnitt durch die Mamma einer Jungfrau . . . . . 78 A
169. Längsschnitt durch die Mamma einer stillenden Frau . . . . . 78 B
170. Schnitt durch die Mamma einer stillenden Frau auf der Höhe der Sekretion . . . . . 79 A
171. Hauptausführungsgang der Mamma lactans mit zweischichtigem Epithel 79 B
172. Längsschnitt durch den Warzenhof einer geschlechtsreifen Frau. Elastische Fasern . . . . . 80 A
173. Längsschnitt durch die Papilla mammae einer geschlechtsreifen Frau. Elastische Fasern . . . . . 80 B
174. Schnitt durch die Mamma einer senilen Frau . . . . . 81 A
175. Längsschnitt durch die Mamma einer senilen Frau. Elastische Fasern 81 B

Atlas der normalen Histologie der weiblichen Geschlechtsorgane

von

Dr. Franz Moraller und **Dr. Erwin Hoehl**
dirig. Arzt der gynäkolog. Abteilung des St. Marienkrankenhauses in Berlin
Nervenarzt in Chemnitz

unter Mitwirkung von

Prof. Dr. Robert Meyer
Vorstand des Laboratoriums der geburtshilflich-gynäkologischen Universitätsklinik der Charité in Berlin

---

1. Abteilung

Mit 56 Abbildungen auf 26 Tafeln

Leipzig 1909
Verlag von Johann Ambrosius Barth

Notiz für den Buchbinder:
Dieser Abteilungs-Titel ist beim Einbinden des ganzen Werkes zu entfernen

31991

Ihren hochverehrten Lehrern

† **Herrn Geheimrat Professor Dr. W. His sen.**
Direktor des anatomischen Instituts der Universität Leipzig

und

Herrn Professor Dr. Albert Döderlein
Direktor der Kgl. Universitätsfrauenklinik in München

in Dankbarkeit gewidmet

Dr. Moraller
Dr. Hoehl

Äußere Geschlechtsteile.

Labium majus des neugeborenen Mädchens.

(Tafel 1, Fig. A.)

Die großen Schamlippen zeigen im allgemeinen den Bau der äußeren Haut und nicht sehr dickes, mehrfach geschichtetes Plattenepithel. Die unterste Schicht bildet eine einfache Lage dicht gestellter zylindrischer Zellen, die ebenso wie die unmittelbar darüber liegenden eine wechselnde Menge von Pigmentkörnchen enthalten, welche als amorphe braungelbe Körnchen den Zelleib ausfüllen.

Die nächste Schicht enthält mehrere Reihen von Stachel- und Riffzellen; darüber liegt die eleidinreiche Körnerschicht und als oberste Schicht der aus lamellären verhornten Epidermisschuppen bestehende Zellbelag. Das Korium besteht aus lockerem, zellarmen Bindegewebe, dessen spindel- und sternförmige Elemente in welligen Faserzügen parallel angeordnet bzw. zu einem Maschenwerk verflochten sind. Das Korium bildet nicht sehr hohe zottenförmige Fortsätze (Papillarkörper), in denen die kapillaren Gefäßschlingen und Nervenendigungen liegen.

Elastische Fasern finden sich meist nur in der Umgebung der Gefäße, vereinzelte kurze, feine, schwach gefärbte Fäserchen sind hier und da auch innerhalb des Bindegewebes sichtbar. Das Korium birgt die Talg- und Schweißdrüsen, sowie die Haarbälge.

Die Talgdrüsen stehen in fast regelmäßigen Abständen sehr dicht; ihr Ausführungsgang wird von einem mehrfach geschichteten Plattenepithel gebildet, welches sich nach dem Drüsenkörper zu allmählich umbildet, indem die Zellen groß polygonal und durchsichtig hell werden, so daß schließlich nur noch die basale Zellreihe als kubisches bis niedrig zylindrisches Epithel sich auf das basale Epithel der Drüsenlappen fortsetzt. Meist münden 5—7 ringförmig gestellte, traubige Drüsenlappen in den Ausführungsgang ein. Der letztere

sowie der traubige Drüsenlappen stellen meist ungefähr gleichgroße Abschnitte dar, gelegentlich ist auch der obere Teil etwas länger. In den meisten der Talgdrüsen findet sich noch deutlich sichtbar je ein Wollhaar, selten zwei, die etwas über die Oberfläche des Labium hervorragen. Dieselben senken sich mit ihren Haarzwiebeln in das unter den Talgdrüsen gelegene Gewebe gewöhnlich nur um die halbe Länge der Talgdrüse tiefer hinein. Meist etwas tiefer als die Talgdrüsen liegen die Schweißdrüsen, die im Gegensatz zu dem azinösen Bau der Talgdrüsen einen tubulösen Bau aufweisen. Sie besitzen einen langen, leicht geschlängelten Ausführungsgang mit mehrschichtigen kubischen Zellen, und ein in den untersten Lagen des Koriums oder auch schon im Unterhautzellgewebe liegendes aufgeknäueltes Ende, ausgekleidet von einschichtigem kubischen Epithel, dessen Zellen die Pigment- und Fettkörnchen enthalten.

Die mediale, den kleinen Labien zugekehrte Seite besitzt keine Haare mehr, die Talgdrüsen stehen weiter auseinander, ihre Lappen schirmförmig zum Ausführungsgang auseinandergezogen, die Schweißdrüsen werden seltener. An der Basis der kleinen Labien und in diesen selbst hören die Drüsen gänzlich auf.

Nach Ruge findet auch an den großen Schamlippen vor dem Eintritt der Pubertät eine Neubildung von Talgdrüsen statt.

Nympha, Labium minus des neugeborenen Mädchens.

(Tafel 1, Fig. B.)

Die Nymphen besitzen eine epitheliale Bekleidung wie die großen Labien, jedoch von größerer Vielschichtigkeit, zumal an der Innenseite; nur auf der Höhe am oberen Rande ist die Epithellage oft verdünnt. Das Bindegewebe zeigt ein leicht von innen nach der Peripherie zu ausstrahlendes Gefüge; der Verlauf der feinen Gefäße ist ähnlich, zur Epitheldecke hinziehend. Im Gegensatz zur kleinen Schamlippe der geschlechtsreifen Frau ist es meist drüsenfrei, höchstens enthält die laterale Fläche vereinzelte Talgdrüsen. Mit dem Beginn der Geschlechtsreife findet an seiner medianen Seite eine Neubildung von Talgdrüsen statt. (Weiteres siehe beim Labium minus Erwachsener.) Die elastischen Fasern zeigen dasselbe Verhalten wie beim Labium majus des neugeborenen Mädchens.

Labium majus der geschlechtsreifen Frau.

(Tafel 2, Fig. A. Tafel 4, Fig. A.)

Der Epithelbelag — etwas dicker wie beim neugeborenen Mädchen — zeigt sonst die gleiche Schichtung. Das Bindegewebe ist locker, zellarm, aus spindel- und sternförmigen Elementen in welligen Faserzügen angeordnet oder zu einem Maschenwerk verflochten mit reichlicher Einlagerung von Fett. Der Papillarkörper ist reich an Venen, Lymphbahnen und an elastischen Fasern, die teils in parallelen Zügen verlaufen, teils als feine Fasern sich vielfach durchflechtend bis zum Epithel vordringen, unter welchem sie ein feines Netz bilden. In dem durch starken Fettreichtum ausgezeichneten Unterhautzellgewebe sind die elastischen Fasern wesentlich um die Gefäße herum angeordnet. Ausgezeichnet sind die großen Labien durch ihren Reichtum an Haaren, Talg- und Schweißdrüsen.

Die Haare entspringen auf dem Boden einer schlauchförmigen Haartasche, deren unteres, zu einem hohlen Knopf, der Haarzwiebel, aufgetriebenes Ende im Unterhautzellgewebe liegt und auf dem Grunde von der Haarpapille ausgefüllt wird. Das Haar selbst läßt die typischen Schichten, 1. die Haarkutikula (Oberhäutchen), 2. die Rindensubstanz und 3. Marksubstanz, erkennen. Die Innenfläche der Labien ist frei von Haaren.

Die Talgdrüsen sind reichlich vorhanden und liegen in den oberflächlicheren Schichten des Koriums. Die azinösen kolben- oder flaschenförmigen, außerordentlich großen Drüsen besitzen einen plumpen kurzen Ausführungsgang und einen Drüsenkörper, der aus einer verschieden großen Anzahl von Säckchen zusammengesetzt ist. Der Ausführungsgang wird von geschichtetem Plattenepithel ausgekleidet, das unter allmählicher Verminderung seiner Lagen in die epitheliale Auskleidung des Drüsenkörpers übergeht. Die äußere Schicht des letzteren besteht aus niedrigen kubischen Zellen; an diese schließen sich nach innen verschieden große rundliche oder polygonale Zellen an, welche den ganzen Drüsensack ausfüllen und alle Übergänge bis zur Umbildung in das Sekret erkennen lassen. Die Talgdrüsen treten besonders als Anhänge der Haarbälge auf, während im Gegensatz dazu die Wollhaare gewissermaßen als Anhänge der mächtig entwickelten Talgdrüsen erscheinen. Häufig mündet eine Talgdrüse gerade da aus, wo ein Haar emporsprießt.

Die ebenfalls ungewöhnlich großen Schweißdrüsen bilden lange, unverästelte Röhren, die an ihrem unteren Ende zu einem rundlichen Ballen aufgeknäuelt sind. Der letztere liegt meist in den tieferen Schichten des Korium oder schon im Unterhautzellgewebe. Der gerade oder leicht geschlängelt durch das Korium verlaufende Ausführungsgang tritt meist zwischen zwei Papillen in die Epidermis, in deren Stratum corneum er spiralig gewunden ist, und mündet mit einem rundlichen, mit bloßem Auge noch sichtbaren Lumen, der Schweißpore, auf die Hautoberfläche. Die Wand des Ausführungsganges besteht aus einer mehrfachen Schicht kubischer Zellen, die von längsgerichteten Bindegewebsbündeln umgeben werden.

Die Knäueldrüse wird von einer einfachen Lage kubischer Zellen, die Pigment- und Fettkörnchen enthalten, gebildet und nach außen von einer zarten Membrana propria begrenzt. Ab und zu findet man bei stark entwickelten Knäueldrüsen zwischen Membrana propria und Drüsenzellen longitudinale glatte Muskelfasern.

Labium minus der geschlechtsreifen Frau.

(Tafel 2, Fig. B. Tafel 3, Fig. A, B. Tafel 5, Fig. B.)

Das Labium minus der Erwachsenen hat fast denselben Aufbau wie die große Schamlippe, doch fehlen die Schweißdrüsen fast gänzlich, während Talgdrüsen reichlich vorhanden sind. Nur im vorderen Bereich finden sich einzelne Schweißdrüsen; selten finden sich kleine Schleimdrüsen im vorderen Teil der Nymphen und im Frenulum clitoridis (R. Meyer). Die reichlich verzweigten, meist längs angeordneten elastischen Fasern erstrecken sich bis unter das Epithel. Den Grundstock bildet ein festes, an elastischen Fasern und zahlreichen weiten Venen reiches Bindegewebe. Im Bindegewebsstroma sind die elastischen Fasern vielfach verzweigt, meist axial gestellt, eingelagerte Bündel glatter Muskulatur und zahlreiche weite Venenplexus geben den Nymphen eine gewisse Erektionsfähigkeit. Die Nerven endigen zum Teil frei im Epithel, zum Teil finden sich, wie an den großen Labien, Vater-Pacini'schen Körperchen, Krause'sche Endkolben und Wagner-Meißner'sche Tastkörperchen.

Labium majus et minus in der Schwangerschaft und im Wochenbett.

Für die Gravidität charakteristisch ist eine erhebliche Vergrößerung der Talgdrüsen, ferner eine stärkere seröse Durchfeuchtung des Bindegewebes, eine erheblich stärkere Injektion der Gefäße und eine vermehrte Zunahme des Pigments in den unteren Schichten. Die Rückbildung im Wochenbett vollzieht sich in derselben Weise, wie bei der Scheide.

Labium majus et minus der senilen Frau.

(Tafel 5, Fig. A u. B.)

Im Alter tritt an allen Bestandteilen des Labium majus eine Atrophie ein. Die Epidermislager sind von geringer Dicke, die Talgdrüsenmündungen sind auf Kosten der dünneren Talgdrüsenwände weiter geworden. Die Drüsen erscheinen kürzer und der gelappte Bau schwindet. Die Lappen sind schmäler geworden, hier und da erhält man eher das Aussehen eines schlauchartigen Gebildes; dabei werden die Endlappen ungleich an Länge und Dicke.

Im Labium minus fehlen die Talgdrüsen ganz; hier und da sieht man unter der Epitheldecke eine zirkumskripte Rundzellenanhäufung, die wohl Talgdrüsen gewesen sein könnten. Nur an der Übergangsstelle der kleinen Labien auf den Vorhof finden sich oft noch Überreste von Talgdrüsen. Die elastischen Fasern sind an Menge erheblich reduziert, in der großen Schamlippe sind sie nur noch in den tieferen Schichten des Koriums deutlich sichtbar, und im kleinen Labium nur in den mittleren Partien vorhanden, während der an den Epithelbelag angrenzende Teil des Koriums so gut wie frei davon ist.

Klitoris.

(Tafel 6, Fig. A u. B.)

Die Schenkel und der Körper der Klitoris bestehen aus kavernösem Gewebe, das mit Ausnahme der Glans in eine derbe bindegewebige Schicht eingelagert ist. Im Bereich des Schaftes bildet die letztere eine mediane, hier und dort durchbrochene Scheidewand: das Septum corporis cavernosi. Die hutähnlich dem verdünnten Ende des

Corpus clitoridis aufsitzende Glans besteht auch aus kavernösem Gewebe und wird auf ihrer freien Oberfläche von zarter Haut überzogen. Wie an den Labien führt die tiefe Epithelschicht Zylinderzellen, die oberflächlichen Schichten mehr kubische bzw. platte Zellen.

An der Umschlagstelle des Präputiums nahe dem Sulcus coronarii glandis geht nicht selten bei Feten und Neugeborenen ein paariger, selten ein dritter Drüsenschlauch leicht geschlängelt zum Schaft der Klitoris und endet neben dem Corpus cavernosum oder in diesem zu beiden Seiten des Septum. Der Ausführungsgang erinnert mehr an Schweißdrüsen, das Ende jedoch ist nicht immer knäuelig, sondern hat Andeutung von Traubenform, nämlich Ausbuchtungen mit einem ein- oder zweischichtigen Epithel, welches zuweilen deutlich zylindrisch ist (R. Meyer). Ähnliche Drüsen fand R. Meyer neuerdings häufig bei Erwachsenen.

Die zahlreichen Papillen enthalten die Blutgefäßschlingen, Lymphwurzeln und Gefäße, Endkolben, Meißner'sche und Vater-Pacini'sche Körper. Letztere finden sich besonders an der Umschlagsstelle des Präputiums. Der Bulbus vestibuli zeigt den gleichen kavernösen Bau, aber nur spärlich entwickelte Muskelbündel. In der Schwangerschaft erfahren die Klitoris und die Schwellkörper gewöhnlich eine mäßige Schwellung, die hauptsächlich auf der Stauung in den Lymphbahnen beruht, im Alter die Rückbildung wie die übrigen Organe.

Das Präputium clitoridis ist als ein Teil der Nymphen ähnlich diesen gebaut und enthält auch am inneren Blatte Talg- und Schweißdrüsen.

Urethra.

(Tafel 7 u. 8, Fig. A u. B.)

Die Wand der Urethra besteht 1. aus einer Muskelhaut, 2. aus der Schleimhaut.

Das Epithel ist individuell verschieden, entweder ein Übergangsepithel oder, besonders nach dem Orificium zu, ein mehrschichtiges Pflasterepithel oder ein mehrschichtiges Zylinderepithel. Die Zellen der tieferen Pflasterepithelschicht sind niedriger als die der darüber liegenden. Das Epithel sitzt einem feinfaserigen zellreichen Bindegewebe auf, das sich an der Oberfläche zu zahlreichen, an der äußeren Harnröhrenmündung wohl entwickelten Papillen erhebt. Es finden

sich azinöse Schleimdrüsen, ferner einfache Lakunen und näher dem Orificium zu vereinzelte verästelte tubulöse Gänge, ähnlich den parurethralen Gängen.

In der Muscularis unterscheidet man glatte und quergestreifte Muskelbündel. Die ersteren sind in einer inneren Längs- und einer äußeren Kreislage angeordnet und werden durch Bindegewebssepten, die zahlreiche elastische Fasern enthalten, auseinander gedrängt. In den dadurch entstehenden Maschenräumen bilden die Venen ein reich verzweigtes Netz — Corpus cavernosum s. spongiosum urethrae. Nach außen von der glatten Muskulatur liegen die quergestreiften Muskelbündel; die jedoch keine zusammenhängende Lage in der ganzen Länge der Harnröhre bilden. Man findet sie auch bei neugeborenen Mädchen als ringförmige Schicht hauptsächlich am Anfang der Harnröhre — Rhabdosphinkter —. Ebenso besitzt das äußere Ende der Urethra eine vollständige ringförmige Lage quergestreifter Muskelfasern, die vom Musculus sphincter vaginae geliefert werden.

Das kavernöse Gewebe wird hergestellt durch elastinreiche Bindegewebsbalken und -blätter, in welche Bündel glatter Muskelfasern eingelagert sind. Die ersteren bilden ein Netzwerk, dessen mit venösem Blut erfüllte Lücken von einer einfachen Lage von Endothelzellen ausgekleidet sind.

Ductus parurethrales (Skene'sche Gänge) et periurethrales, s. Prostata muliebris.

(Tafel 9, Fig. A u. B.)

Diese 0,5—3 cm langen, in den beiden Längswülsten der seitlichen hinteren Harnröhrenwand verlaufenden Schläuche münden auf der Harnröhrenpapille im hinteren Saum des Meatus urinarius oder dicht über diesem. Es sind verästelte tubulöse Kanäle, deren Epithel dem der Harnröhre annähernd gleicht, meist geschichtetes Pflasterepithel, welches in den Endbuchten oft in ein einfaches oder zweischichtiges Zylinderepithel übergeht; schleimdrüsenartige kleine Anhänge finden sich in spärlicher Zahl. Außer den zwei, seltener drei großen parurethralen Gängen münden noch einige kleinere lakunäre, periurethrale Gänge gleicher Art auf der Papilla urethralis. Häufig finden sich Konkretionen in den dilatierten Kanälen.

Die Glandulae vestibulares majores (Bartholini).

(Tafel 10, Fig. A, B, C, D.)

Die Glandulae vestibulares majores gehören zu den zusammengesetzten alveolo-tubulösen Drüsen. Die Drüse des neugeborenen Mädchens zeigt annähernd denselben Bau wie die der geschlechtsreifen Frau, nur ihr Umfang vergrößert sich bis zur Pubertät um das Doppelte und die Drüsensubstanz nimmt zu. Die Drüse selbst ist keine einheitlich zusammenhängende Masse, sondern wird durch zwischengelagertes Bindegewebe, das reichlich Gefäße und Nerven und einzelne quergestreifte Muskelfasern führt, in einzelne Abschnitte zerlegt. Im Stroma zwischen den größeren Drüsenlappen finden sich neben Gefäßen und zahlreichen Nerven auch noch reichlich glatte und auch quergestreifte Muskelfasern. In den Septen zwischen den kleineren Drüsenläppchen finden sich keine quergestreiften, nur glatte Fasern im Bindegewebe. Die absondernden zusammenliegenden Kanälchen dieser Drüse sind ausgekleidet von becherförmigen Schleimzellen und hohem zylindrischen Epithel. Die Zellen selbst weisen ein großes blasses Protoplasma auf und tragen ihren Kern an der Basis der Zelle. Der gegen die Mündung hin enger werdende Ausführungsgang, der dicht vor der Drüse eine bauchige Erweiterung zeigt, enthält in seiner ganzen Länge kleine schlauchförmige Schleimdrüsen; seine Wand ist mit glatten Muskelfasern versehen. Während die Ausführungsgänge der einzelnen Drüsenläppchen ein einfaches kubisches Epithel besitzen, wird es im Hauptausführungsgang, der zuweilen verdoppelt sein kann, zwei- bis dreischichtig. Dagegen ist sein Endstück wie das Vestibulum mit geschichtetem Pflasterepithel bekleidet. Das Drüsensekret stellt einen zähen weißlichen Schleim dar, das wahrscheinlich stoßweise entleert werden kann. Die Drüse kann nach Waldeyer zuweilen auf einer oder auf beiden Seiten fehlen, zuweilen besteht sie aus mehreren getrennten kleinen Abteilungen (de Sinéty). AuchVerdoppelung des Ausführungsganges ist beobachtet worden (Trost). Je nach Sekretion oder Ruhezustand wechselt das Aussehen des Epithels und der Drüsenlumina.

Glandulae vestibulares minores.

In der Schleimhaut des Vorhofes finden sich in wechselnder Zahl und Ausbildung kleine Schleimdrüsen vor (Glandulae vestibulares

minores). Meistens werden sie als Schleimfollikel in der Furche zwischen Hymen und Nymphen im Sulcus nymphohymenalis gefunden; auch einfache Buchten der Schleimhaut kommen hier vor. Beim neugeborenen Mädchen sind sie scheinbar zahlreicher als bei der geschlechtsreifen Frau, insbesondere im Sulcus nymphohymenalis und in der Fossa navicularis, so daß das Orif. vaginae von denselben kranzartig umgeben erscheint. Es sind teils einfache, kurze Schläuche, teils sind sie fingerförmig verzweigt und ähneln in ihrem Bau sehr den Bartholin'schen Drüsen. Manche von ihnen haben einen längeren Ausführungsgang. Eine besonders große Drüse dieser Art oder viele kleine finden sich vor der Harnröhre nach der Klitoris zu (R. Meyer).

Hymen.

(Tafel 11, Fig. A u. B. Tafel 12, Fig. A.)

Der Hymen bildet den Abschluß der Scheide nach unten und stellt die membranös verdünnte, ventralwärts aufgebogene Fortsetzung der hinteren Vaginalwand dar. Er besteht aus einer dünnen, bindegewebigen, auf beiden Seiten mit mehrschichtigem Plattenepithel überzogenen Membran. Bindegewebe und Epithel zeigen dasselbe Verhalten wie in der Scheide. Das Pflasterepithel ist auf der inneren Fläche die Fortsetzung des Scheidenepithels, auf der äußeren die des Epithels des Vestibulum. Das subepitheliale Bindegewebe ist locker, arm an Muskelfasern, reich an Blut- und Lymphgefäßen, Nerven und Nervenkörperchen und an feinen elastischen Fasern, die sich vielfach durchflechten und papillenähnliche Sprossen bis an das Epithel vortreiben. Auf der äußeren Fläche des Hymens können Lakunen und drüsenähnliche Epitheleinsenkungen vorkommen. Die nach dem Geburtsakt bleibenden Hymenalreste, Carunculae myrtiformes, zeigen denselben Aufbau wie der Hymen. Die senilen Veränderungen der Membran sind genau dieselben wie die der Scheide. — Über die Reste der Wolffschen Gänge in Vagina und Hymen s. u. Fetale Organreste.

Vagina.

Die Vaginalwand baut sich aus vier Schichten auf:

1. dem Epithel,
2. dem subepithelialen Bindegewebe,
3. der Muskelschicht,
4. der Adventitia.

Die drei letzteren Schichten sind nicht scharf voneinander abgrenzbar.

Vagina des neugeborenen Mädchens.

(Tafel 12, Fig. B.)

Die kindliche Scheide ist ausgezeichnet durch eine stärkere Ausbildung der leistenartig vorspringenden Querfalten, Rugae vaginales, durch dickeres, vielschichtiges Plattenepithel, welches in der Tiefe der Falten am mächtigsten ist. Das subepitheliale Bindegewebe ist lockerer und in der Faser feiner als das der geschlechtsreifen Frau. Die Muskulatur zeigt Längs- und Querschichtung wie bei der Erwachsenen. Elastische Fasern kommen nur in der Intima der Arterienwand und vereinzelt in der Membrana propria des Epithels vor. Im übrigen sei auf die Vagina der geschlechtsreifen Frau verwiesen.

Vagina der geschlechtsreifen Frau.

(Tafel 13, Fig. A u. B. Tafel 15, Fig. A.)

Die Schichten sind dieselben wie bei Neugeborenen. Das mehrschichtige, eleidinhaltige Plattenepithel gleicht dem der Portio vaginalis, schilfert leicht ab und erinnert an die äußere Haut. Das subepitheliale Bindegewebe ist feinfaserig, von zahlreichen, meist venösen

Gefäßen durchzogen; leistenartige Vorsprünge schieben das Epithel vor sich her und veranlassen so die Faltenbildung der Vaginalhaut, deren kegelförmige, in das Epithellager vordringende Papillen etwas höher als an der Portio vaginalis sind und Gefäße und Nerven führen.

Vereinzelt kommen subepitheliale Lymphozytenanhäufungen, auch echte Lymphfollikel, Noduli lymphatici vaginales (W. Krause), mit charakteristischem Bau vor.

Flimmerepitheldrüsen der Vaginalschleimhaut kommen nur ausnahmsweise vor (v. Preuschen bei Erwachsenen, R. Meyer bei Kindern).

Die vorwiegend aus Bündeln glatter Muskelfasern bestehende Muskularis — innen zirkulär, außen longitudinal — steht mit der des Uterus zum Teil in Verbindung, zum Teil soll sie auch von der Beckenfaszie entspringen. Die Adventitia schließt sich an die Muskellage als eine aus dichtem, faserigen und elastischen Bindegewebe bestehende, mit einzelnen Muskelfasern durchsetzte Schicht an, die, nach außen allmählich lockerer und fettreich werdend, in das paravaginale Gewebe übergeht.

Elastische Fasern durchziehen, vielfach sich durchkreuzend, longitudinal und transversal in großer Zahl das subepitheliale Bindegewebe und erstrecken sich mit starken Zügen in und um die Muskelbündel und Gefäße.

Die feineren Verzweigungen der in das paravaginale Gewebe eingelagerten Arterien bilden nach Durchbohrung der Muskel- und Bindegewebsschicht horizontal ausgebreitete Netze, schicken ihre Zweige in die Scheidenhaut, lösen sich in den Papillen in ein Kapillarsystem auf, aus dem sich die Venen im subepithelialen Gewebe zu einem immer dichteren Plexus sammeln. Von hier treten die Venenstämme durch die Muskulatur und senken sich in den Plexus venosus vaginalis ein.

Die Lymphgefäße bilden den Blutgefäßen analoge zarte und dichte Netze und sammeln sich in ein bis zwei größeren Ästen in der Medianlinie der hinteren Wand. Die Nerven verlaufen in der Muskularis unter Bildung von zahlreichen, fast rechtwinkligen Knickungen, an denen sie meist kleinere Äste abgeben, gegen das Oberflächenepithel hin. In der Submukosa treten die meist in der Umgebung der Gefäße verlaufenden Nerven zu einer Art Plexus zusammen, und ziehen unter

Änderung ihrer Richtung eine Strecke weit der Basis des Vaginalepithels entlang. Von diesem Plexus aus ziehen feine Stämmchen an und in das Epithel, um dort meist schon in den unteren Schichten spitz- oder knopfförmig zu enden. Nach Köstlin dringen die Fasern sogar bis in die obersten Epithelschichten vor.

Scheide in der Schwangerschaft.

(Tafel 45, Fig. A u. B.)

Während der Schwangerschaft erfährt die Scheide durch seröse Durchtränkung, Ödem und Gefäßerweiterungen eine bedeutende Verdickung, die Runzeln werden ausgesprochener und die Papillen schwellen an. Die muskulären Elemente der Wandung vergrößern und vermehren sich. Die Massenzunahme der sog. Schleimhaut führt zu vermehrter Faltenbildung und die Hypertrophie der Papillen bedingt ein leicht granuläres Aussehen und Gefühl der Scheidenwand. Die venösen Plexus schwellen mächtig, die Venen selbst sind erweitert. Eine nennenswerte Zunahme des elastischen Gewebes, wie sie Obermüller während des schwangeren Zustandes annimmt, läßt sich nicht nachweisen.

Die einzelnen Elemente des elastischen Gewebes sind nach Schenk zumeist kürzer als normal; die längeren zeigen in ihrem Verlaufe einzelne schwächer färbbare Abschnitte oder weisen direkt Unterbrechung der Kontinuität auf, so daß man fast den Eindruck gewinnt, als ob an diesen Stellen Zerreißungen stattgehabt hätten. In den Gefäßen, besonders den Venen, tritt das elastische Gewebe zurück gegenüber dem Zustande außerhalb der Schwangerschaft. Durch die allgemeine Auflockerung der gesamten Schichten und Auseinanderrücken der einzelnen Muskelfasern tritt die Beziehung der elastischen Fasern zu diesen wesentlich deutlicher hervor.

Scheide im Puerperium.

Die Sukkulenz, wie der Blutreichtum und die dadurch bedingte Auflockerung schwinden bald, der Saftreichtum des Bindegewebes nimmt ab und die erweiterten Blut- und Lymphgefäße gehen zurück. Die Papillen der Schleimhaut bleiben jedoch niedriger, die Rugae und Columnae flacher als zuvor.

Senile Scheide.

(Tafel 14, Fig. A u. B. Tafel 15, Fig. B.)

Mit dem Aufhören des Geschlechtslebens tritt eine Atrophie in den Scheidewandungen ein, die Falten verschwinden und die Innenfläche erscheint glatt. Der Epithelsaum wird niedriger, das Bindegewebe nimmt zu und wird fester gefügt, die Muskulatur nimmt erheblich ab. Einzelne Gefäße obliterieren, andere zeigen namentlich in höherem Alter hyaline Degeneration ihrer Wandung. Die elastischen Fasern nehmen mit zunehmendem Alter scheinbar zu und zeigen die auch in anderen Organen auftretenden typischen Veränderungen. Sie sind durchweg stärker, die Durchflechtung ist aber nicht mehr so kompliziert und innig.

Cervix supravaginalis und Portio vaginalis cervicis.

(Tafel 16 u. 22, Fig. A.)

An der Cervix uteri unterscheidet man 1. die Tunica muscularis, die aus einer mittleren Ring- und einer äußeren und inneren Längsfaserschicht besteht, 2. die Tunica mucosa.

Kindliche Cervix uteri.

(Tafel 16, Fig. A. Tafel 19, Fig. A, B, C.)

In der Tunica muscularis, der ca. $^2/_3$ der ganzen Uteruslänge einnehmenden kindlichen Cervix, überwiegt das Bindegewebe. Sie besteht aus einer mittleren Ring- und einer äußeren und inneren Längsfaserschicht. Die einzelne Muskelzelle ist kleiner und schmächtiger als bei Erwachsenen. Die wellige, gegen die Muskulatur unscharf abgesetzte Cervixschleimhaut trägt die als Plicae palmatae bekannten Falten, zwischen und auf denen sich Papillen finden; sie besteht aus Rund- und Spindelzellen, eingelagert in ein maschiges Bindegewebsnetz. Den Überzug bildet hohes prismatisches Zylinderepithel mit blassem, durchsichtigem Plasma und verschieden hoch, oft mehr basal liegenden Kernen. Seine Höhe schwankt von 24—64 μ beim neugeborenen Mädchen bis zur Pubertätszeit. Zwischen den Epithelien finden sich Becherzellen auch schon bei Neugeborenen und in der Nähe der Basis kleinere rundliche, stärker tingierte Zellen (Nachwuchs). In den Becherzellen sieht der obere Teil des Zellprotoplasmas infolge

schleimiger Degeneration heller aus und täuscht eine Aushöhlung der Zelle vor. Die in die Stützsubstanz der Schleimhaut eingelagerten Drüsen sind beim neugeborenen Mädchen spärlicher als bei der geschlechtsreifen Frau. Diese wenig zahlreichen kugel- oder flaschenförmig gestalteten, azinös gebuchteten Drüsen haben eine Auskleidung von hohem Zylinderepithel. Retentionszystchen dieser Drüsen stellen die sog. Ovula Nabothi dar, deren Wandungen beim Neugeborenen durch einspringende Falten und Papillen unregelmäßig gestaltet sind. Zuweilen ist das Cervix- vom Korpusepithel kaum verschieden.

In der Portio vaginalis des Neugeborenen überwiegt ebenfalls das feinfaserige zellreiche, von zahlreichen Kapillaren durchzogene Bindegewebe, das im Gegensatz zur Portio der Erwachsenen nur spärlich niedrige und flache papillenartige Vorsprünge in das Epithel hineintreibt. Letzteres ist von gleichem Bau, nur erheblich vielschichtiger als beim Erwachsenen. Die zickzackförmige Grenze zwischen Plattenepithel der Portio und dem hohen Zylinderepithel der Cervix liegt nicht immer genau am äußeren Muttermund, sondern das Zylinderepithel kann über den äußeren Muttermund herab sich nach außen auf die Portio fortsetzen (sog. angeborene Erosion), oder das Plattenepithel reicht besonders in den seitlichen Teilen in den Cervicalkanal mehr oder weniger weit hinauf [1]). Zeigt der Muttermund durch Klaffen eine trichterförmige Gestalt und sieht dadurch das Zylinderepithel nach außen, so liegt das angeborene Ektropium vor. Elastische Fasern sind spärlich in der Membrana propria des Epithels als feinste kurze Gebilde und nur in der Cervix — freilich individuell sehr verschieden — in feinen Bündeln an der Grenze des Stratum submucosum und der Muskulatur sowie subperitoneal vorhanden.

Cervix supravaginalis und Portio vaginalis cervicis der geschlechtsreifen Frau.

(Tafel 16, Fig. B. Tafel 17, Fig. A u. B. Tafel 18, Fig. B. Tafel 20, Fig. A u. B. Tafel 21, Fig. A u. B.)

Auch in der Cervix der Erwachsenen überwiegt das Bindegewebe. Die spärliche, mehr in den oberen Abschnitten der Cervix, besonders

[1]) Im Alter und nach mehreren Geburten rückt die Grenze etwas aufwärts, nicht aber über die Mitte des Cervicalkanals hinauf. Der Übergang der beiden Epithelarten ist unmittelbar oder durch ein mehrschichtiges Übergangsepithel eingeleitet (Björkenheim).

in der äußeren Hälfte der Wand vorhandene Muskulatur bildet außen und innen schwache Längszüge, zwischen denen sich eine stärkere, vorwiegend zirkuläre Schicht befindet. Die periphere Längsbündelschicht stammt von den sich hier begegnenden Längsfasern des Korpus und der Vagina her. Nach der Portio hin finden sich vereinzelte Muskelbündel fast nur noch in der Umgebung der Gefäße. Die Muskelzelle der Cervix ist durchschnittlich etwas kleiner, wie die des Korpus. Das straffe Bindegewebe strahlt von einem etwa in der Höhe des Ansatzpunktes der Vagina in der Mitte der Wand gelegenen Punkt fächerförmig nach der Peripherie aus und ist mit reichlichen elastischen Fasern untermischt. Die Cervixschleimhaut unterscheidet sich von der Korpusschleimhaut durch den Drüsenbau und die Gestalt des Epithels. Die auf der Vorder- und Hinterwand stärker entwickelten Plicae palmatae verleihen mit ihren Vertiefungen und Zotten der Oberfläche eine unregelmäßige Gestalt und zeigen vereinzelt Papillenbildung. Das Epithel, an der Oberfläche niedriger, in der Tiefe der Falten etwas höher, ist ein schleimproduzierendes Zylinderepithel aus schlanken, prismatischen, an der Basis verjüngten Zellen mit hellem Plasma. Die Höhe der Zellen beträgt ca. 40 μ, die Breite ca. 4 μ. Das Protoplasma des freien Saumes ist äußerst blaß und durchsichtig und färbt sich mit kernfärbenden Farbstoffen gar nicht. Die sehr gut tinktionsfähigen Kerne liegen im Gegensatz zum Korpusepithel meist basal in einer Reihe dicht oberhalb der Basalmembran. Das Stroma der Cervixschleimhaut, das aus einem lockeren Gewebe vorwiegend feiner Bindegewebsfasern besteht, ist weniger zellreich als das der Corpusmucosa (Spindel- und einzelne Rundzellen). Die Cervixdrüsen im oberen Teil des Cervicalkanals, zahlreicher als im untersten, sind einfach oder zusammengesetzt tubulös; erstere sind seltener als letztere. Stellenweise erhalten sie durch Vorsprünge und Leisten bei größerer Ausdehnung ein mehr azinöses Aussehen. Sie haben eine feine bindegewebige Membrana propria und schleimproduzierendes Zylinderepithel. Das Drüsenlumen ist häufig mit Schleim, abgestoßenen Epithelien ausgefüllt, von wechselnder Weite. Zuweilen finden sich im oberen Teil der Cervix einige Drüsen, die mehr Ähnlichkeit mit den Uterindrüsen haben (Cornil). Verschluß der Drüsenmündung führt zur Schleimretention und Abflachung des Epithels (Ovula Nabothi).

Die elastischen Fasern sind in der Cervixwand als feine Fäserchen innerhalb der ganzen Wanddicke sichtbar und meist parallel zu den Muskel- resp. Bindegewebszügen angeordnet, etwas reichlicher um die Gefäße der Cervixwand, in der Mukosa die Drüsen mit feinsten Netzen umspinnend und in die Plicae bis zur Membrana propria vordringend.

Die Gefäße der Cervix sind besonders in der äußeren Schicht auffallend dickwandig; zwischen ihnen liegen feine Nervenstämme und Lymphgefäße.

Die Portio vaginalis besteht aus einer muskulös-bindegewebigen Grundlage, an der Außenfläche mit Papillen und geschichtetem Plattenepithel. Das subepitheliale Bindegewebe ist hier locker, sehr gefäßreich (besonders venös) und führt durch seine Papillen Kapillaren und Nerven dem Epithel zu.

Die elastischen Fasern bilden ein oberflächliches, unter dem Plattenepithel gelegenes Netzwerk, welches bis zur Cervicalschleimhaut reicht und ein tieferes, gröberes Netzwerk, welches die Gefäße umspinnt. Beide Netzwerke hängen untereinander und mit den elastischen Fasern der Scheide zusammen. Das Epithel ist ein Plattenepithel mit drei Schichten: 1. die tiefste, unmittelbar dem Bindegewebe aufsitzend, besteht aus zylindrischen Zellen (Stratum germinativum); 2. die mittlere, die übrigen an Mächtigkeit übertreffend, aus polygonalen, saftreichen Stachelzellen (Plattenzellen); 3. die oberflächliche, aus wenigen platten, meist in Desquamation befindlichen Zellreihen.

Die Grenze zwischen dem Plattenepithel der Portio und dem Zylinderepithel der Cervix bildet für gewöhnlich der äußere Muttermund. Nach wiederholten Schwangerschaften pflegt das Plattenepithel etwas höher in den Cervixkanal hinaufzusteigen.

Senile Cervix uteri und Portio vaginalis uteri.

(Tafel 18, Fig. A. Tafel 22, Fig. A.)

Die Cervix zeigt dieselben senilen Veränderungen wie das Korpus mit einigen Abweichungen. Vor allem behält das Epithel der Cervix am längsten seine charakteristischen Eigenschaften, es büßt auch seinen Höhendurchmesser am wenigsten ein, die Zellen werden zwar etwas niedriger, bleiben aber immerhin noch deutlich zylindrisch; in sehr

alten Uteris können sie manchmal an einzelnen Stellen oder auch über der ganzen Oberfläche eine hochgradig abgeplattete, endothelähnliche Form annehmen. Die Flimmerung des Epithels geht meist verloren, doch ist auch nach eingetretener Menopause noch längere Zeit Flimmerepithel gefunden, dessen Lebensdauer größer als im Korpus zu sein scheint. Die rarefizierten Drüsen, deren Hals häufig verödet, wandeln sich größtenteils infolge von Sekretstauung in Zysten um, die teils durch dünne Septen voneinander getrennt, teils miteinander verschmolzen sind und kubisches oder plattes Epithel tragen. An einzelnen Stellen, wo die Wände der Cervix nahe aneinander liegen, wie z. B. am Orificium uteri internum, findet eine bindegewebige Verwachsung der sich berührenden Schleimhautflächen statt, ein Vorgang, der nicht selten zur Sekretretention und Dilatation der Uterushöhle führt. Im Stroma der Schleimhaut nehmen die Rundzellen an Zahl ab, dagegen die Spindelzellen zu. Durch zunehmende Gewebsschrumpfung veröden Kapillaren und kleine Gefäße allmählich, einzelne früher, andere später. Die Veränderungen erreichen ihren Höhepunkt meistens erst nach erheblicher Atrophie der Uteruswandung.

Die Muskulatur verfällt einer diseminierten, ständig fortschreitenden Atrophie bis zum völligen Schwunde. Sie wird ersetzt durch eine Hyperplasie des perivaskulären und intermuskulären Bindegewebes, das in Form feiner fibrillärer Streifen zwischen die schwindenden Muskelelemente eindringt.

Die Gefäßwände erfahren hyaline Degeneration und Verkalkung und es veröden die Lumina. Das elastische Gewebe zeigt — relativ oder tatsächlich — eine Zunahme sowohl in der Wand der Gefäße, wie intrafaszikulär. Dagegen sind die elastischen Fasern in der Portio erheblich vermindert und degeneriert, während sie nach Björkenheim mit dem Alter und besonders nach dem Klimakterium an Zahl und Dicke zunehmen sollen. Nach Woltke sollen die elastischen Fasern erst nach dem 70. Jahre vollkommen schwinden, doch findet man sie auch noch später.

Uterus.

(Tafel 22, Fig. B, bis Tafel 24, Fig. B.)

Am Uterus unterscheidet man drei Abschnitte, das Korpus, die Cervix supravaginalis und die Portio vaginalis cervicis.

Corpus uteri.

Die Wand des Uterus besteht aus drei deutlich voneinander getrennten Gewebslagen:

1. der Tunica serosa, dem Bauchfellüberzug, Perimetrium,
2. der Tunica muscularis, Muskelschicht,
3. der Tunica mucosa, Schleimhautschicht.

Die histologische Struktur dieser einzelnen Lagen zeigt in den verschiedenen Altersstufen ein verändertes Aussehen, nur die des serösen Überzuges bleibt im wesentlichen gleich.

Kindliches Corpus uteri.

(Tafel 22, Fig. B.)

Die Tunica serosa besteht aus einem einschichtigen Belag flacher Zellen mit spindelförmig gestalteten Kernen, die am Fundus und am größten Teil des Korpus der Muskelschicht dicht aufliegen, an den Stellen, an welchen die Serosa der Unterlage verschieblich aufsitzt, aber durch eine dünne Schicht lockeren zell- und gefäßarmen Bindegewebes getrennt sind. Die Tunica muscularis ist aus glatten Muskelfasern und spindelförmigen Zellen zusammengesetzt, unterschieden von derjenigen der geschlechtsreifen Frau durch das Überwiegen der Spindelzellen, welche teils Bindegewebszellen, zum Teil unfertige Muskelzellen sind. Die Muskelfasern zeigen nur teilweise deutliche Anordnung in Zügen in der Nähe des Cavum und treten an einzelnen Stellen durch die stärkere Färbung des Zellprotoplasmas deutlicher hervor,

an anderen Abschnitten wieder lassen sie sich infolge geringerer Färbbarkeit nicht deutlich von den Spindelzellen unterscheiden. Leicht geschlängelte, starkwandige Arterien und dünnwandige Venen finden sich in allen Teilen, und bilden um die Muskelbündel und auch zwischen den einzelnen Fibrillen ein feines Kapillarnetz.

Die Tunica mucosa besteht aus einem bindegewebigen Gerüst mit spärlichen Blut- und Lymphgefäßen und Nerven, in welches sich das auf meist deutlicher Membrana propria sitzende Epithel der Innenfläche faltig und stellenweise schlauchförmig einsenkt. Das Bindegewebe zeigt lymphadenoiden Charakter. Es besteht aus einem Netzwerk spindelförmiger Faserzellen mit feinen protoplasmatischen Ausläufern, in dessen Lücken rundliche, polygonale und meist größere und weniger dicht als bei einer geschlechtsreifen Frau stehende Zellen mit großen ovalen Kernen eingelagert sind. Nicht selten ordnen sich die zelligen Elemente der Schleimhaut zu parallelen, senkrecht zur Epitheloberfläche verlaufenden Zügen an. Die Grenze gegen die Muskulatur ist nicht immer scharf, meist etwas unregelmäßig. Durch tiefe Buchten der Längsfalten wird die Abgrenzung zur inneren Muskelschicht kompliziert.

Das Epithel ist ein einreihiges Zylinderepithel, gegen das (Stroma) Bindegewebe durch eine Basalmembran von wechselnder Dichte mit vereinzelten spindelförmigen Kernen abgegrenzt. Die Kerne, mehr oval als stäbchenförmig, sind im Cervixepithel meistens, im Korpus seltener basalständig. Nicht selten finden sich zwischen den Zylinderzellen, die bei Kindern am höchsten sind, einzelne Becherzellen. Von der Schleimhaut ausgehende Drüsen sind im Corpus uteri des Neugeborenen ziemlich selten, dagegen in der Cervix öfters zu finden. Die Drüsen sind im Korpus ebenso häufig azinös als tubulös, in der Cervix immer azinös; doch ist auch das Cervixepithel des neugeborenen Mädchens zuweilen gänzlich dem des Korpus ähnlich. Dem Epithel fehlt allenthalben im Gegensatz zu dem Erwachsener der Flimmersaum. Die Mukosa wird versorgt von einem feinmaschigen, arteriellen und venösen Kapillarnetz, in welches die aus der Muskelschicht eintretenden Gefäßzweige sich auflösen, und führt ein dichtes Lymphgefäßnetz und feine Nervenplexus. Was die elastischen Fasern betrifft, cf. Ref. Frommel-Björkenheim 1907: „Ich habe außer in größeren Gefäßen bei Neugeborenen kein Elastin gefunden!“

In der Umgebung der größeren Gefäße, im intermuskulären Bindegewebe, in der Membrana propria und im subperitonealen Gewebe finden sich bei Kindern feine, an Zahl und Dichte individuell stark wechselnde elastische Fasern. Beim neugeborenen Mädchen finden sich in der Regel überhaupt keine elastischen Fasern, außer an den größten Gefäßstämmen des Parametrium.

Uterus der geschlechtsreifen Frau.

(Tafel 23, Fig: A, B, C. Tafel 24, Fig. A, B.)

Die Hauptmasse der Gebärmutter der Erwachsenen besteht aus Bündeln glatter Muskelfasern, die hauptsächlich zirkulär, longitudinal und transversal angeordnet, sich so häufig durchflechten und so viel individuelle Verschiedenheit zeigen, daß trotz aller Bemühungen ein feststehendes Schema des Aufbaues zurzeit noch nicht gegeben werden kann. Man hat auf den verschiedensten Wegen den Versuch gemacht, um eine gesetzmäßige Schichtung nachzuweisen. Im allgemeinen lassen sich drei Schichten unterscheiden, welche jedoch ganz unscharf ineinander übergehen:

1. ein inneres Stratum submucosum, eine dünne Lage hauptsächlich längs verlaufender Fasern, die sich meistens von der übrigen Muskulatur schwer unterscheiden läßt;

2. eine mittlere Schicht, das Stratum vasculare, das die zahlreichen Gefäße und deren Verzweigungen enthält und als mächtigste Schicht den wesentlichen Grundstock der Uterusmuskulatur bildet. Nur einzelne Bündel derselben gehen in die Scheidenmuskulatur über. Diese Mittelschicht besteht vorwiegend aus zirkulären und transversalen Muskelbündeln. Die am Corpus uteri und im Bereich des inneren Muttermundes vorwiegend zirkuläre Verlaufsrichtung der inneren Lagen dieser Schicht hat Veranlassung gegeben, sie am inneren Muttermund als Musculus sphincter aufzufassen (P. Müller, Sappey, Gegenbaur);

3. eine äußere, teils von zirkulären, teils von längs verlaufenden Bündeln gebildete Schicht — Stratum supravasculare.

Diese letztgenannte Schicht hat man nach dem Prinzip des Faserverlaufes in zwei Schichten zerlegt:

a) in das eigentliche Stratum supravasculare, das teils aus zirkulär, teils aus längs verlaufenden Fasern besteht;

b) in das Stratum subserosum, das im wesentlichen dicht unter der Serosa längs verlaufende Fasern enthält.

Diese beiden Schichten gehen als dünne Decklagen des Fundus uteri teils in die Muskulatur der Lig. lata, rotunda und sacro-uterina, teils in die der Tube über.

Die Gestalt der Muskelzellen ist sehr mannigfaltig; im allgemeinen sind sie länglich, mitunter spindelförmig, häufig aber sind sie auch kurz und breit. Auf dem Querschnitt sind sie dementsprechend meist rundlich, ovoid oder polygonal. Die Länge der Muskelzellen schwankt im Mittel zwischen 40—60 μ. Der Kern, meist in der Mitte der Zelle, zuweilen auch wandständig gelegen, hat eine elliptisch stäbchenförmige Gestalt von wechselnder Länge und Breite. Im Kontraktionszustande sind die Kerne leicht spiralig gedreht und sehen auf dem Querschnitt dann oft mondsichelförmig oder halbmondförmig aus. Der Muskelkern liegt eingebettet in eine feinstreifige (fibrilläre) Masse, die sich gegen jedes Ende der Zelle ausdehnt und die nicht selten von dem Kern durch eine hellere, durchsichtige Zone getrennt erscheint. Die Muskelzellen bilden nach Mallory auch interzellular gelegene Fibrillen, Myogliafibrillen, welche, etwa ein Dutzend an der Zahl, in oder auf der Zellmembran liegen und parallel der Längsachse der Zelle verlaufen und sich durch ihre Größe vor den Fibrogliafibrillen auszeichnen.

Die in einer Dicke von ca. 0,5—1 mm die Körperhöhle des Uterus auskleidende Schleimhaut baut sich auf aus:

1. dem Oberflächenepithel,
2. den tubulösen Drüsen,
3. dem interglandulären Gewebe oder Stroma.

Die freie Oberfläche der Schleimhaut trägt ein einschichtiges, 20—30 μ hohes, flimmerndes Zylinderepithel auf einer bindegewebigen, kernhaltigen Basalmembran. Die Epithelien erlangen durch den gegenseitigen Druck eine prismatische, meist sechseckige Gestalt, wodurch der Querschnitt ein Mosaik nach Art der Bienenwaben ergibt. Das trübe Protoplasma erscheint in gefärbten Präparaten als dunkler Saum, da es kernfärbende Farbstoffe, wenn auch in geringem Grade, annimmt. Der mit der Längsachse senkrecht zur Zellbasis stehende

Kern liegt in der Mitte der Zelle, etwa gleich weit von der Basis und freien Oberfläche entfernt. Die Kerne liegen jedoch oftmals nicht in Reih und Glied, sondern bald höher, bald tiefer, je nachdem die Epithelien mit voller Breite oder mehr mit spitzem Ende auf der Basalmembran fußen. Nicht selten begegnet man in der Epithelreihe Zellen in Teilung, mit hellem Protoplasma, die sich aus der Reihe der übrigen vordrängen. Der flimmernde Wimperbesatz, der zur Zeit der Pubertät aufzutreten und in der Menopause wieder zu verschwinden pflegt, kommt im wesentlichen nur dem geschlechtsreifen Uterus zu. Die Richtung des Flimmerstromes (der meist nur an frischen, ausnahmsweise auch an konservierten Präparaten zu erkennen ist und der sich auch nach dem Tode bei entsprechender Temperatur und in physiologischer Kochsalzlösung noch eine Zeitlang erhält) geht von innen nach außen, d. h. von den Tubenecken nach der Scheide zu. (Es werden daher auf die Schleimhaut gebrachte feine korpuskuläre Elemente in der Richtung des Flimmerstromes weiterbefördert.[1])

Die Drüsen, welche durch schlauchförmige Einstülpung des Oberflächenepithels in das Stroma entstehen, sind tubulös. Ihr freies Lumen hat einen Durchmesser von etwa 48 μ. Sie verlaufen meist senkrecht, fast vollkommen gestreckt, nur wenig geschlängelt zur Oberfläche und zeigen daselbst eine trichterförmige Mündung, einen etwas verengten Hals und ein blindes, häufig fingerförmig zwei- oder mehrfach geteiltes Ende, den Fundus, der abgebogen erscheint. Mitunter gabeln sich Drüsen in zwei Endschläuche. Die Drüsen, 1—2 mm lang, reichen meist bis zur Muskulatur, ja einzelne gehen in dieselbe hinein. Das Drüsenepithel, das auf einer doppelt konturierten Basalmembran aufsitzt, stellt wie das Oberflächenepithel eine einfache Reihe etwa 0,03 mm hoher Zylinderzellen dar, mit Flimmerbewegung nach der freien Fläche der Schleimhaut zu. Sie sondern einen alkalisch reagierenden Schleim ab, welcher das Lumen ausfüllt, nicht selten finden sich in ihnen auch abgestoßene Epithelien in wechselnder Menge. Sehr

---

[1]) Das Zylinderepithel der Korpusschleimhaut, das bei Kindern am höchsten ist, wird nach Eintritt der Menstruation und besonders nach einer Geburt gewöhnlich etwas niedriger und nimmt nach Eintritt des Klimakteriums eine niedrig zylindrische oder kubische, ja sogar niedrig platte Form an. Dieses niedrige, keratinhaltige Plattenepithel kann auch während des geschlechtsreifen Alters und bei Kindern auftreten (Björkenheim, Hoehl).

wichtig für die Frage, ob es sich um eine normale Uterusschleimhaut handelt, oder ob pathologische Veränderungen vorliegen, ist das quantitative Verhalten zwischen Stroma und Drüsensubstanz. Unter normalen Verhältnissen ist die Verteilung eine gleichmäßige (Abstand 0,1—0,2 mm = 4—5 mal Drüsenquerschnitt). Jede erhebliche Veränderung dieser Distanz und Erweiterung der Drüsenlichtung sind als Zeichen krankhafter Veränderungen anzusehen. Das Stroma der Uterusmukosa besteht aus dem sogenannten lymphadenoiden oder zytogenen Gewebe. Seine Grundsubstanz ist ein weiches, feinfaseriges Bindegewebe, dessen stern- oder spindelförmige Faserzellen ein feinmaschiges, dichtes, bei der Menstruation lockerer werdendes Netzwerk bilden, in dessen Lücken Rundzellen und Spindelzellen eingelagert sind. Die Spindelform der Zellen findet sich mehr in der Nähe der vielen, das Endometrium durchziehenden Blutgefäße und Drüsen; während die rundlichen Stromazellen, welche in Größe und Form farblosen Blutkörperchen gleichen, die Hauptmasse der Schleimhautzellen ausmachen. Der Protoplasmaleib der Rund- wie der Spindelzellen ist auffallend klein, so daß bei gefärbten Präparaten die Zellkerne sehr dicht aneinander liegen. Die Interglandularsubstanz weist ein außerordentlich reich verzweigtes Lymphgefäßsystem auf, dessen Anfänge in diesen Maschenräumen zu suchen sind. Was die Blutgefäße anlangt, so treten die in der Muskularis, besonders im Stratum vasculare sich auflösenden arteriellen Endäste in gewundenem Verlauf zur Mukosa und bilden daselbst ein feinmaschiges Netz, welches die Drüsen umspinnt und sich danach in ein dichtes, unter der Oberfläche der Schleimhaut gelegenes Kapillarnetz auflöst. Über die Nerven (nach Stöhr) der Uterusmuskularis und Mucosa haben wir nur geringe Kenntnisse. In der Muskularis verästeln sich sehr zahlreich teils markhaltige, teils marklose Nerven. In der Mukosa bilden sie ein dichtes Geflecht, von dem aus Fasern bis unter das Epithel aufsteigen, ja teilweise sogar in das Epithel eindringen sollen.

Schleimhaut und Muskulatur sind im großen ganzen meist scharf voneinander abgegrenzt, doch innig verbunden, da die mikroskopischen Muskelfaserzüge in die tiefen Schichten der Schleimhaut und die blinden Enden der Drüsen vielfach in die Muskularis hineinragen. Die letzteren bleiben gewöhnlich bei der Ausschabung der Uterushöhle erhalten und besorgen die Regeneration der verloren gegangenen

Schleimhaut. Die elastischen Fasern, welche nach mehrfachen Geburten und bei hohem Alter zunehmen, finden sich außer in der Umgebung der Gefäße immer nur in den Interstitien der äußeren und mittleren Muskelschicht, und zwar nehmen sie von außen nach innen an Zahl und Stärke ab. Das Stratum submucosum, das nach der Ansicht von Pick frei sein soll von elastischen Fasern, enthält bei älteren Frauen in unseren Präparaten gleichfalls elastische Elemente, die als sehr feine Fäserchen in senkrechtem Verlauf zur Oberfläche bis in die tiefste Schicht der Schleimhaut herantreten und dabei sich vielfach durchkreuzen. Der größte Teil der Uterusschleimhaut ist frei von elastischen Fasern, höchstens findet man in der Umgebung von Gefäßen eine feine perivaskuläre Faserung und vereinzelte in der Membrana propria. Das Stratum subserosum wird von der Serosa durch ziemlich kräftige, longitudinale, etwas wellenförmig gewundene, parallel angeordnete Fasern geschieden, die sich stellenweise netzförmig verflechten. Diese Fasern bilden gewissermaßen eine elastische Grenzmembran, von der aus sich die zahlreichen Fasern des Stratum subserosum und supravasculare abzweigen. Die elastischen Fasern dieser beiden Schichten kreuzen die Muskelbündel derselben, manchmal auch noch diejenigen der äußeren Schichten des Stratum vasculare meist senkrecht zur Verlaufsrichtung, d. h. sie verlaufen von vorn nach hinten resp. radiär, während die Muskelbündel des Stratum subserosum und supravasculare longitudinal von oben nach unten und horizontal von vorn nach hinten ziehen. Im Stratum vasculare nehmen die elastischen Elemente ihren Ursprung von den elastischen Netzen der Gefäßadventitia und strahlen in Form bald feinerer, bald gröberer Fasern ohne bestimmte Beziehung zum Zuge der Muskelbündel in das Myometrium der Umgebung hinein. Eine Ausnahme hiervon machen höchstens die Radiärfasern des Supravaskulärstratums, die in die äußere Schicht des Stratum vasculare ausstrahlen können. Auch im Stratum submucosum sehen wir bis dicht an die Basis der Schleimhaut heran feine, nicht so dicht gelagerte elastische Fasern verlaufen, die teilweise netzförmig angeordnet sind und von denen vereinzelte feine Fäserchen in die unterste Schicht der Schleimhaut vordringen, die tief gelegenen Drüsen umspinnend. Auch in dieser Schicht scheinen die elastischen Fasern genetisch von der Gefäßadventitia auszugehen.

A. Querschnitt durch das Labium majus eines neugeborenen Mädchens.
Hämatoxylin-Eosinfärbung. Leitz, Obj. 2, Ocul. 1.

a = Epithel
b = Bindegewebe
c = Talgdrüse
d = Nervenkörperchen
e = Fettgewebe
Außerdem sieht man kleine Schweißdrüsenknäuel, welche zu signieren leider verabsäumt wurde.

B. Querschnitt durch das Labium minus eines neugeborenen Mädchens.
Hämatoxylin-Eosinfärbung. Leitz, Obj. 2, Ocul. 0.

a = Epithel
b = Bindegewebe
c = Blutgefäß

A

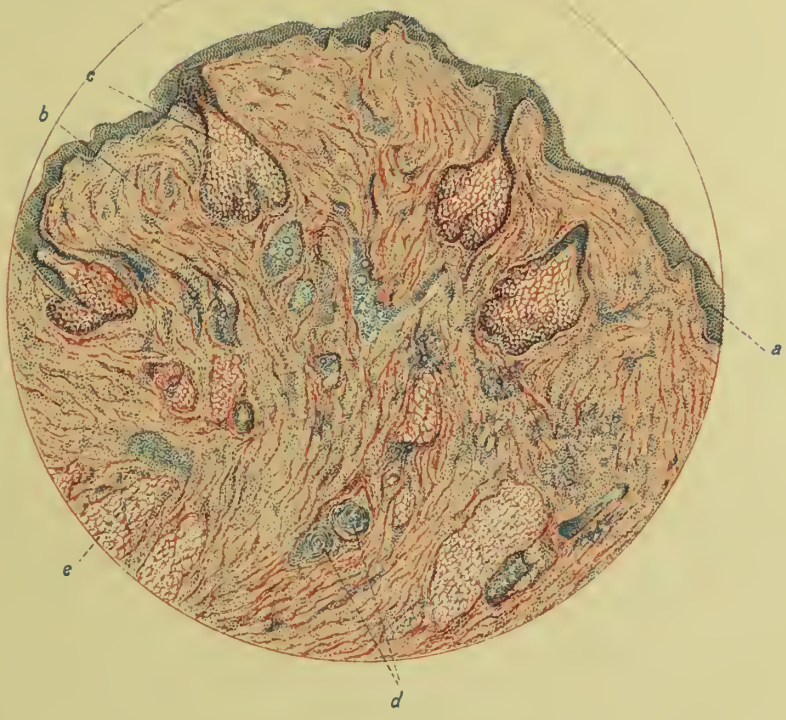

B

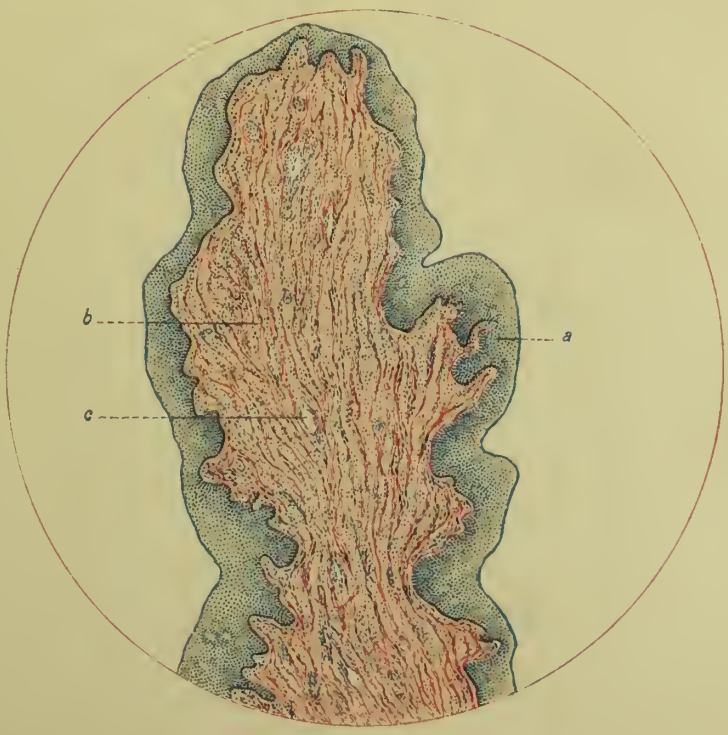

A. Querschnitt durch das Labium majus einer geschlechtsreifen Frau. Hämatoxylin-Eosinfärbung. Leitz, Obj. 1, Ocul. 1.

a = Epithel
b = Bindegewebiges Stroma
c = Talgdrüse
d = Schweißdrüsen
e = Haarbälge

B. Querschnitt durch das Labium minus einer geschlechtsreifen Frau. Hämatoxylin-Eosinfärbung. Leitz, Obj. 1, Ocul. 1.

a = Epithel
b = Bindegewebiges Stroma
c = Talgdrüse
d = Blutgefäß

A

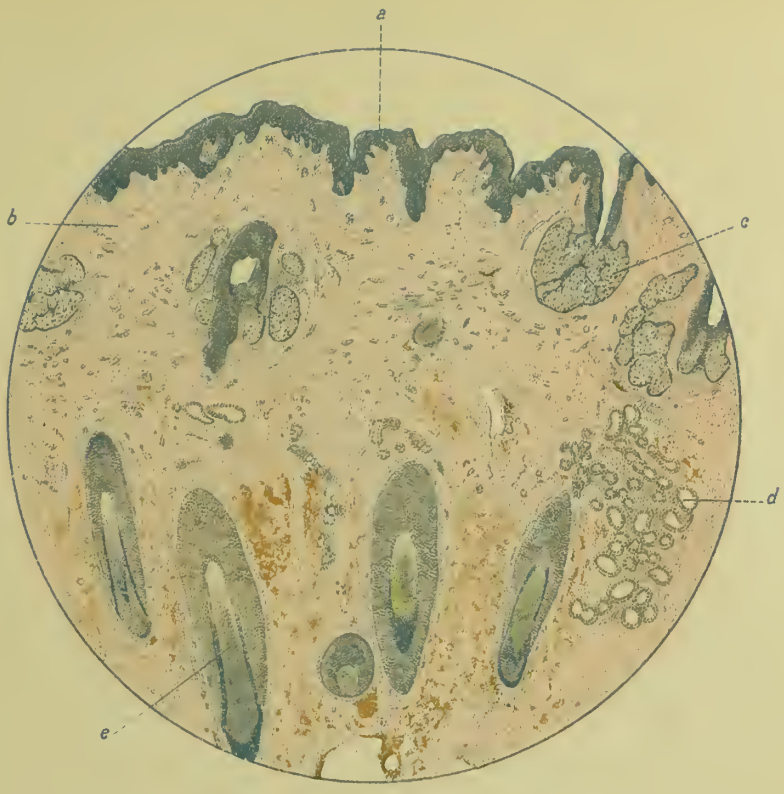

B

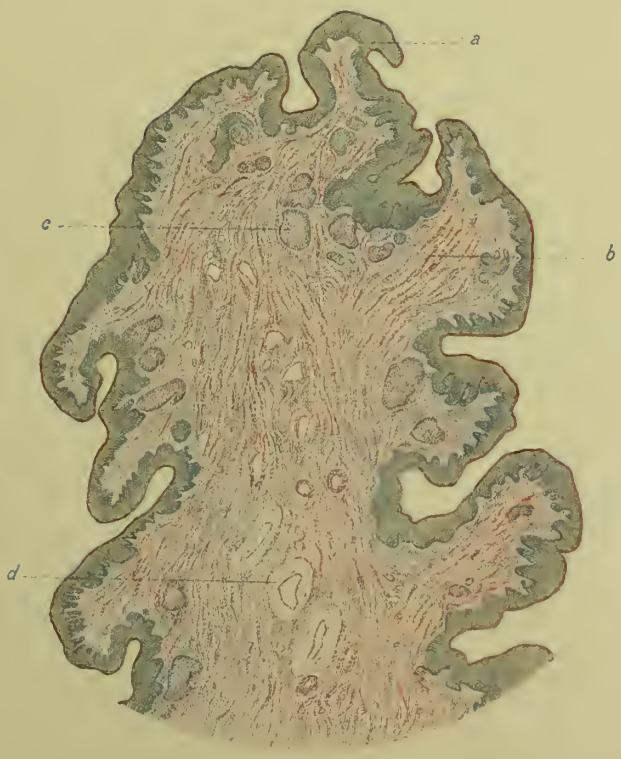

A. Quersehnitt durch das Labium minus einer geschleehtsreifen Frau. Hämatoxylin-Eosinfärbung. Leitz, Obj. 2, Oeul. 3.

a = Epithel
b = Blutgefäß
c = Talgdrüse

B. Quersehnitt dureh das Labium minus einer gesehleehtsreifen Frau. Hämatoxylin-Eosinfärbung. Leitz, Obj. 2, Oeul. 1.

a = Epithel
b = Bindegewebiges Stroma
c = Talgdrüse
d = Blutgefäß

A

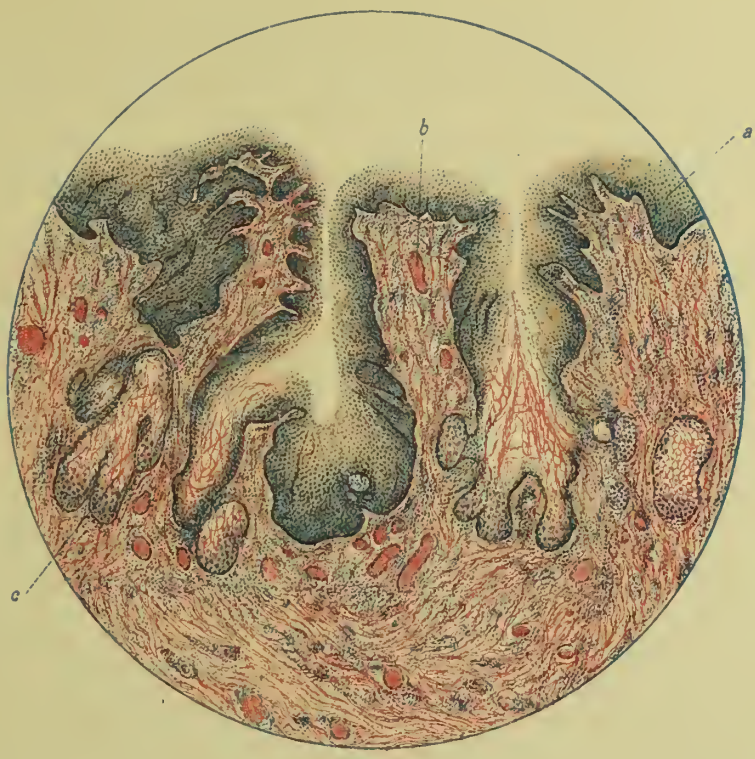

B

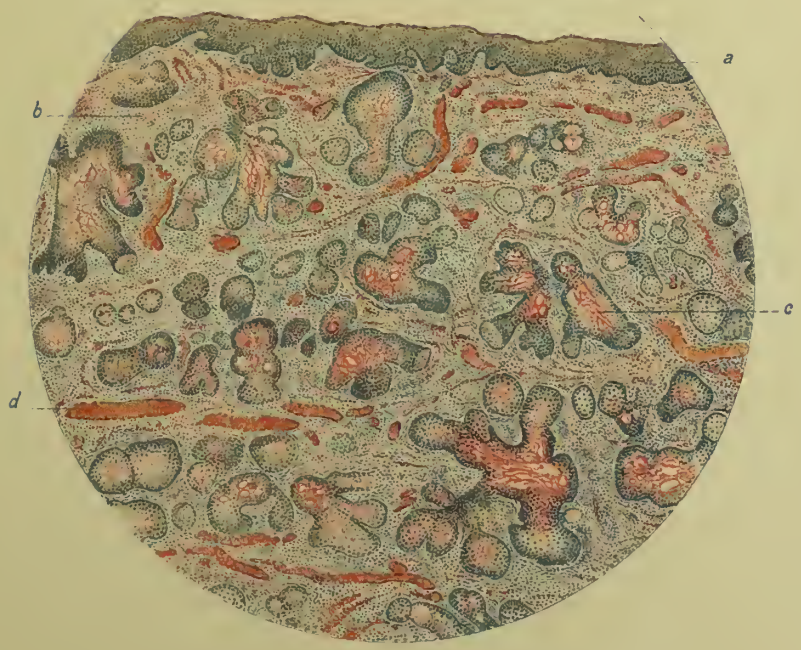

A. Querschnitt durch das Labium majus einer geschlechtsreifen Frau.
Elastische Fasern.
Färbung nach Weigert. Leitz, Obj. 1, Ocul. 1.

a = Epithel
b = Elastische Fasern des bindegewebigen Stromas
c = Haarschaft
d = Schweißdrüse
e = Blutgefäß
f = Fettgewebe

B. Querschnitt durch das Labium minus einer geschlechtsreifen Frau.
Elastische Fasern.
Färbung nach Weigert. Leitz, Obj. 1, Ocul. 1.

a = Epithel
b = Talgdrüse
c = Elastische Fasern des bindegewebigen Stromas

A



B

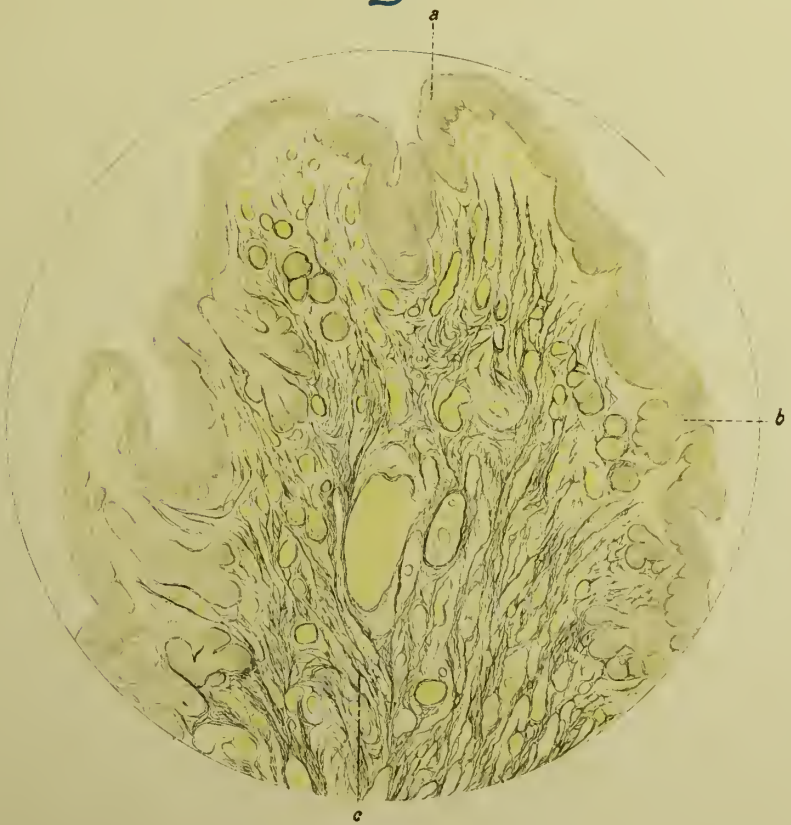

A. Querschnitt durch das Labium majus et minus einer senilen Frau.
Hämatoxylin-Eosinfärbung. Leitz, Obj. 1, Ocul. 1.

a = Labium majus
b = Labium minus
c = Epithel derselben
d = Talgdrüse
e = Bindegewebiges Stroma
f = Fettgewebe
g = Blutgefäß

B. Querschnitt durch das Labium majus et minus einer senilen Frau.
Elastische Fasern.
Färbung nach Weigert. Leitz, Obj. 1, Ocul. 1.

a = Labium majus
b = Labium minus
c = Epithel derselben
d = Talgdrüse
e = Bindegewebiges Stroma
f = Fettgewebe
g = Blutgefäß

A

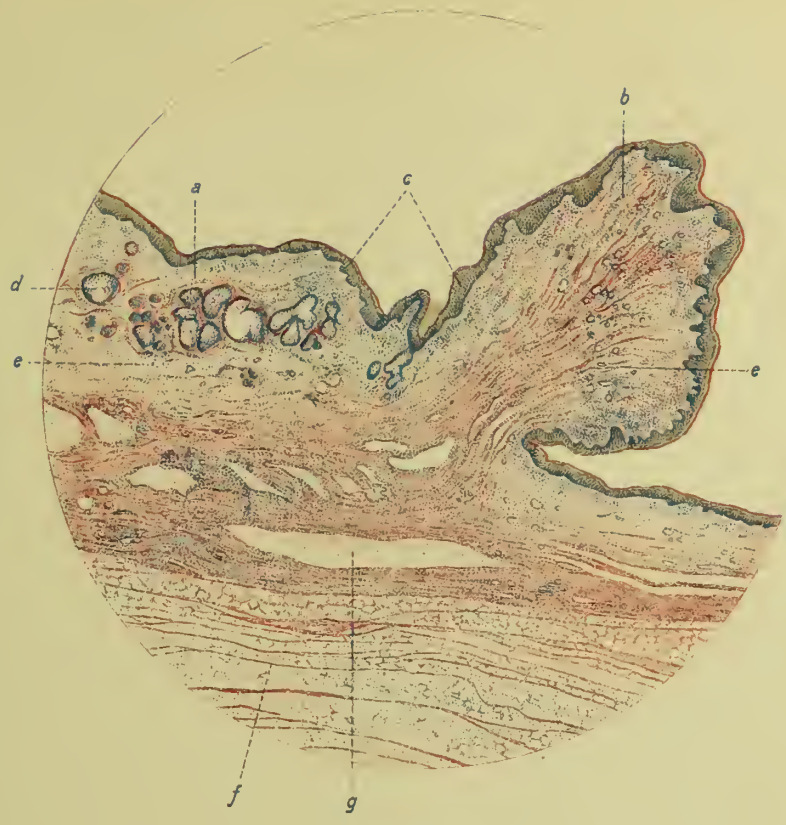

B

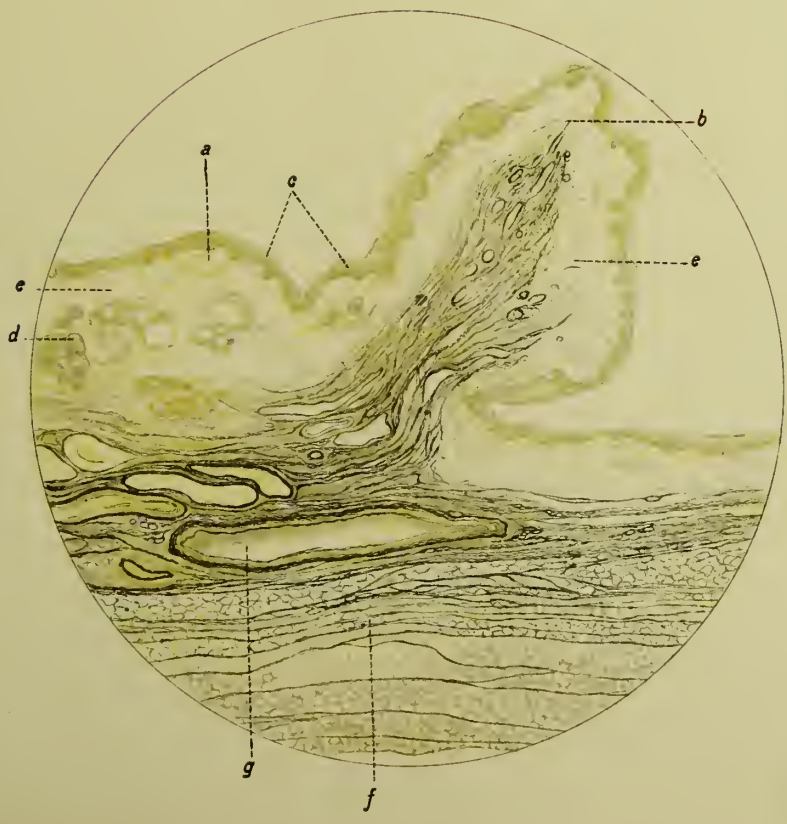

A. Querschnitt durch die Clitoris nahe dem Sulcus coronarius glandis eines 9 Monate alten Mädchens.
Leitz, Obj. 2, Ocul. 1.

a = Corpus cavernosum clitoridis dextrum
b = Arterie
c = Nervenbündel
d = Doppelte Epithellamelle, epithelialer Überzug der Glans verklebt mit dem hinteren Ende des inneren Präputialblattes; das äußere Präputialblatt reicht nicht so weit nach hinten
e = Rudimentäre Drüsen
f = Ebensolche cystisch dilatiert
g = Bindegewebe
h = Nerv des Corp. cavernosum
i = Cavernöses Gewebe der Glans
k = Subkutanes zellreiches Gewebe
l = Dorsale Seite

B. Querschnitt durch das Corpus cavernosum clitoridis einer geschlechtsreifen Frau.
Hämatoxylin-Eosinfärbung. Leitz, Obj. 2, Ocul. 1.

a = Corpora cavernosa clitoridis
b = Septum corporum cavernosorum
c = Fibröses Bindegewebe
d = Blutgefäß
e = Nervenkörperchen
f = Nervenbündel

A

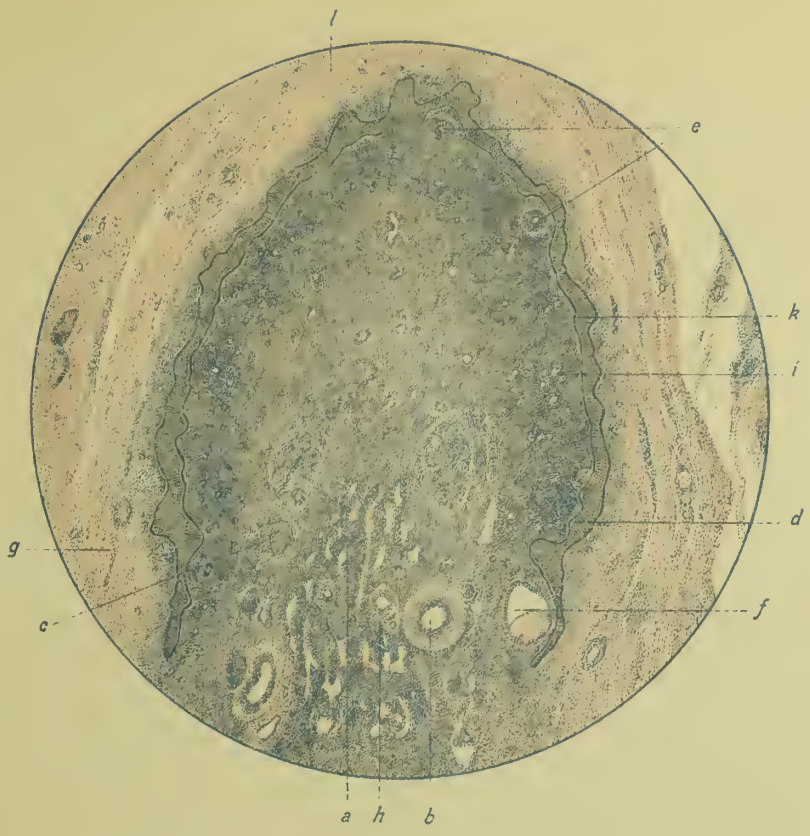

B

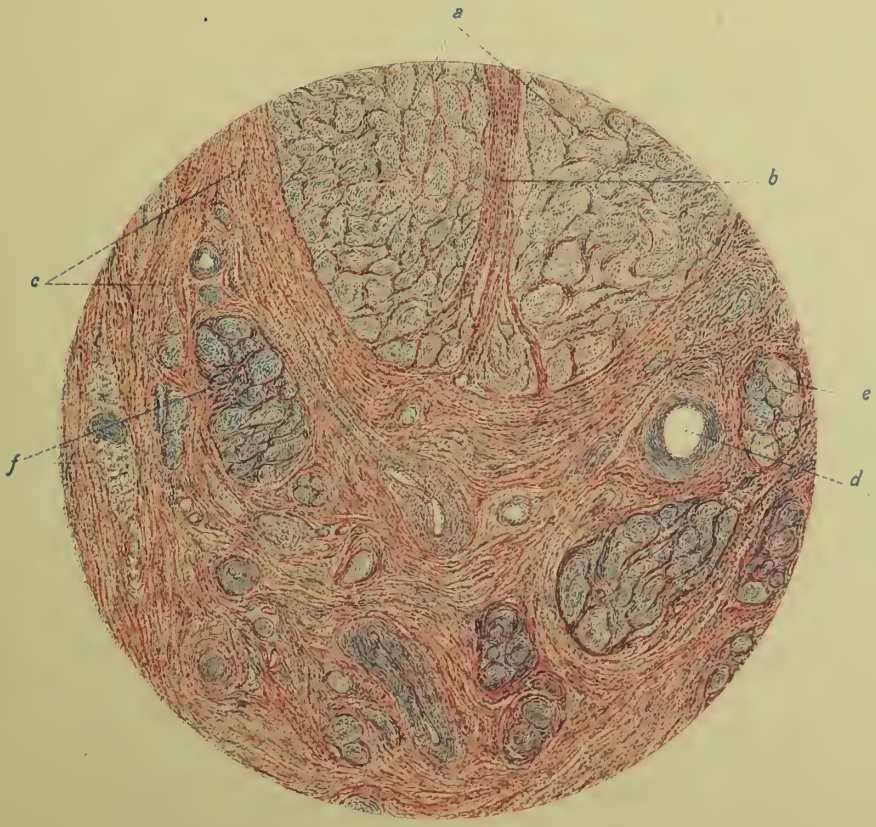

A. Quersehnitt durch die Urethra mit dem Corpus cavernosum urethrae einer 24jährigen Frau.
Hämatoxylin-Eosinfärbung. Leitz, Obj. 2, Ocul. 1.

a = Epithel
b = Bindegewebiges Stroma
c = Kavernöse Hohlräume
d = Muscularis

B. Längssehnitt durch das Corpus cavernosum urethrae einer 24jährigen Frau.
Hämatoxylin-Eosinfärbung. Leitz, Obj. 2, Ocul. 1.

a = Kavernöse Hohlräume
b = Bindegewebssepten
c = Muscularis

A

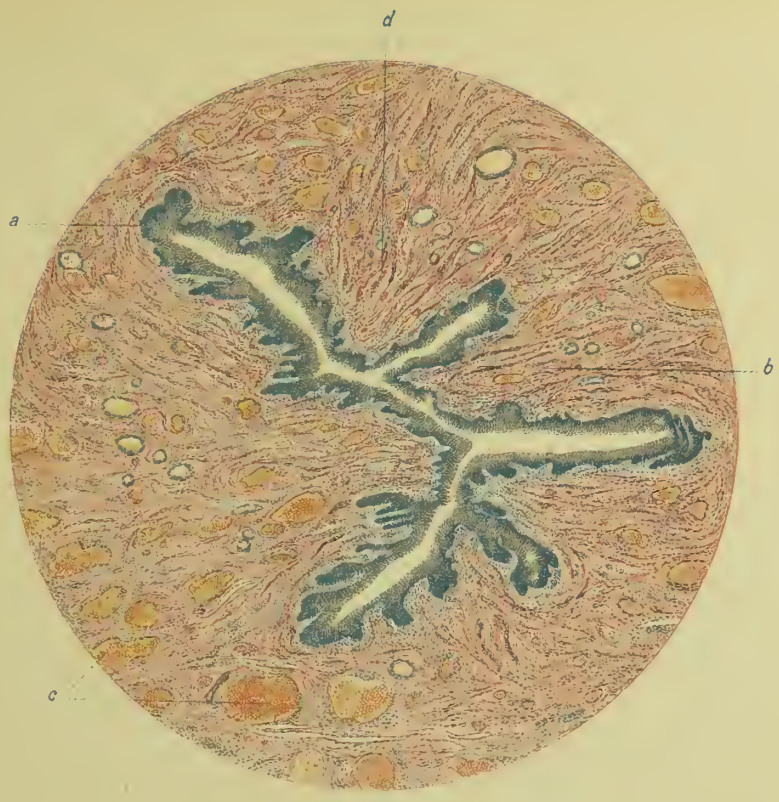

B

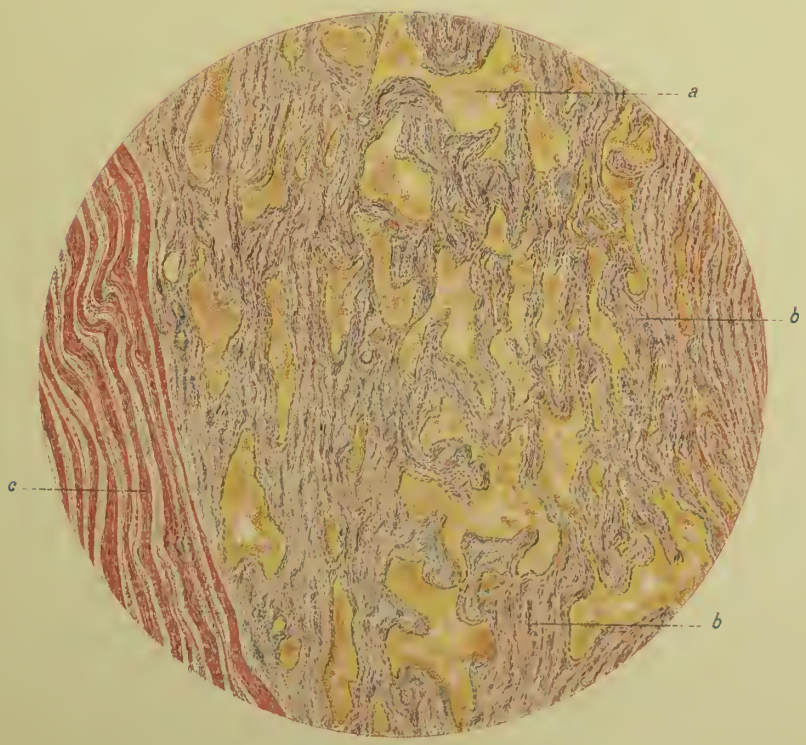

A. Querschnitt durch die Urethra mit dem Corpus cavernosum urethrae einer 24 jährigen Frau. Elastische Fasern.
Färbung nach Weigert. Leitz, Obj. 2, Ocul. 3.

a = Lumen der Urethra
b = Blutgefäß
c = Corpus cavernosum urethrae
d = Elastische Fasern

B. Querschnitt durch das Corpus cavernosum urethrae (tiefe Schicht) einer 24 jährigen Frau. Elastische Fasern.
Färbung nach Weigert. Leitz, Obj. 2, Ocul. 3.

a = Kavernöse Räume
b = Bindegewebssepten mit elastischen Fasern
c = Muscularis

A

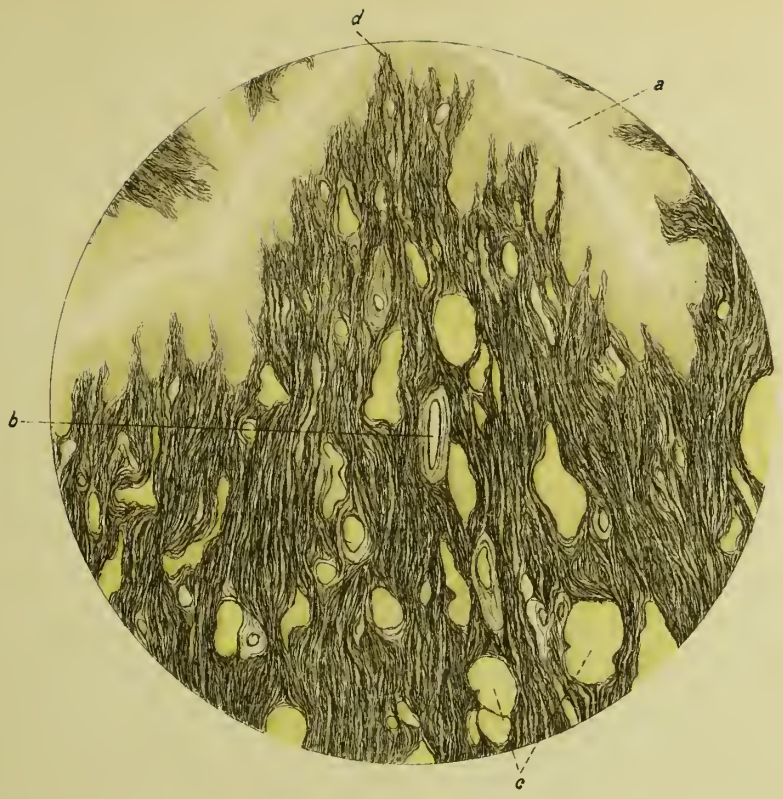

B

A. Querschnitt durch Urethra mit sehr starken parurethralen Gängen eines neugeborenen Mädchens im unteren Teil.

Hämatoxylin-Eosinfärbung. Leitz, Obj. 2, Ocul. 1.

a = Urethrallumen
b = Parurethrale Gänge
c = Schleimdrüsen
v = vorne
h = hinten

B. Querschnitt durch das parurethrale Bindegewebe mit Ductus parurethrales einer geschlechtsreifen Frau.

Hämatoxylin-Eosinfärbung. Leitz, Obj. 2, Ocul. 1.

a = Bindegewebe
b = Epithel

A

B

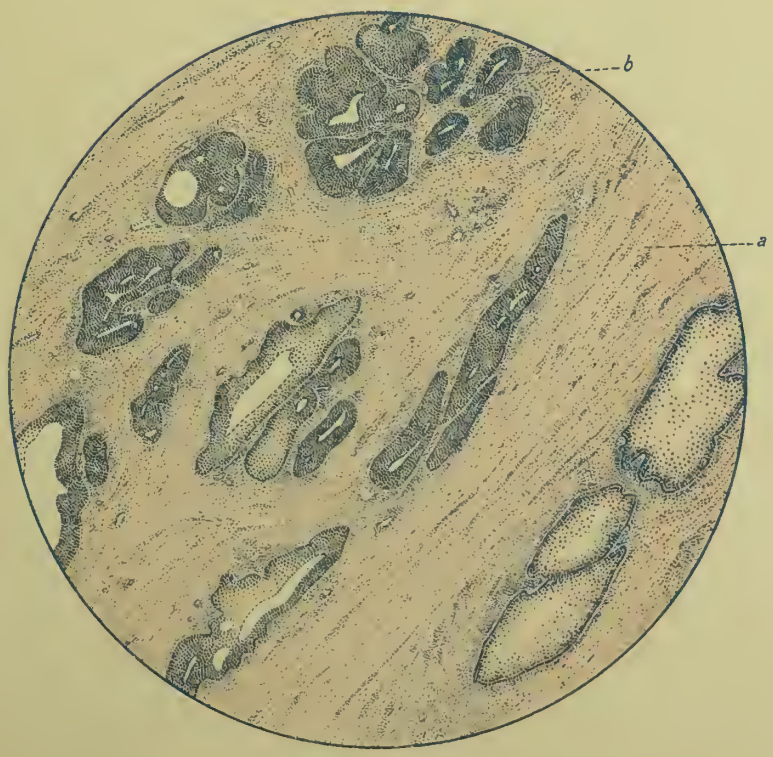

A. Secernierende Bartholin'sche Drüse einer geschlechtsreifen Frau.
Hämatoxylinfärbung. Leitz, Obj. 4, Ocul. 1.

a = Drüsenlumen
b = Drüsenepithel
c = Interglanduläres Bindegewebe

B. Sammelgänge der Bartholin'schen Drüse einer Erwachsenen.
Hämatoxylin-Eosinfärbung. Leitz, Obj. 4, Ocul. 3.

a = Interglanduläres Bindegewebe
b = Drüsenflachschnitt
c = Schleim im Lumen

C. Bartholin'sche Drüse einer geschlechtsreifen Frau im Ruhezustande.
Hämatoxylinfärbung. Leitz, Obj. 4, Ocul. 3.

a = Interglanduläres Bindegewebe
b = Drüsenepithel

D. Bartholin'sche Drüse eines neugeborenen Mädchens.
Alaunkarminfärbung. Leitz, Obj. 4, Ocul. 3.

a = Interglanduläres Bindegewebe
b = Drüsenepithel

A

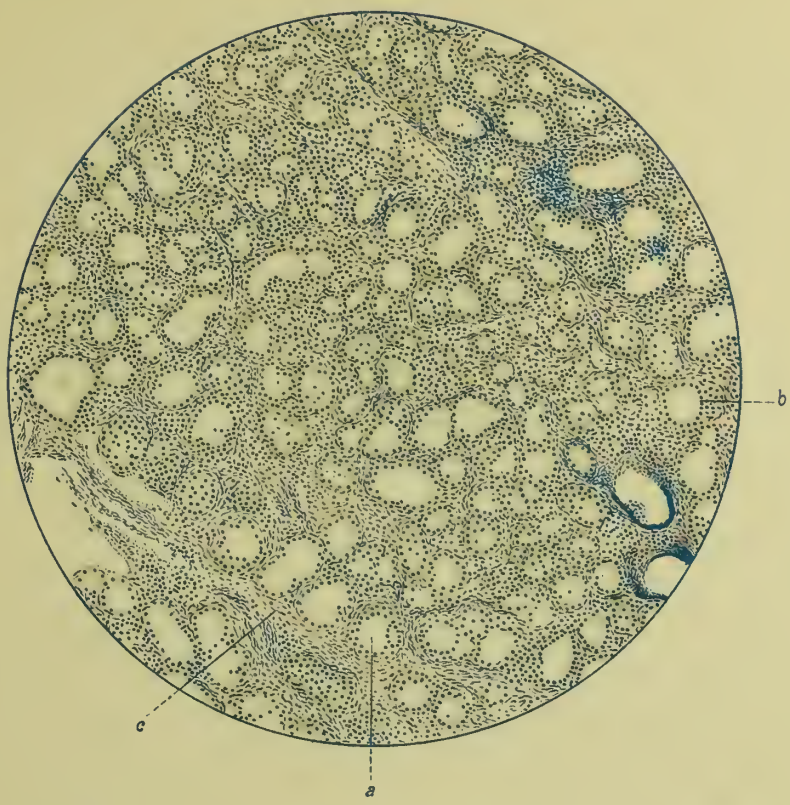

B

C



A. Längsschnitt durch den Hymen eines neugeborenen Mädchens. Hämatoxylin-Eosinfärbung. Leitz, Obj. 2, Ocul. 1.

a = Epithel
b = Bindegewebiges Stroma
c = Nerven

B. Längsschnitt durch den Hymen einer Virgo. Hämatoxylin-Eosinfärbung. Leitz, Obj. 2, Ocul. 1.

a = Epithel
b = Bindegewebiges Stroma
c = Blutgefäß

A

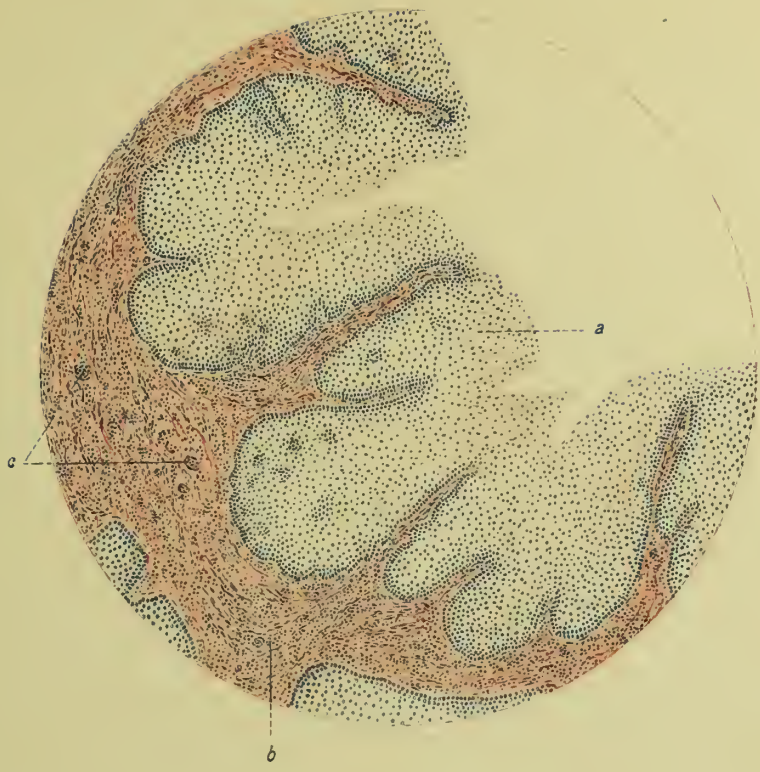

B

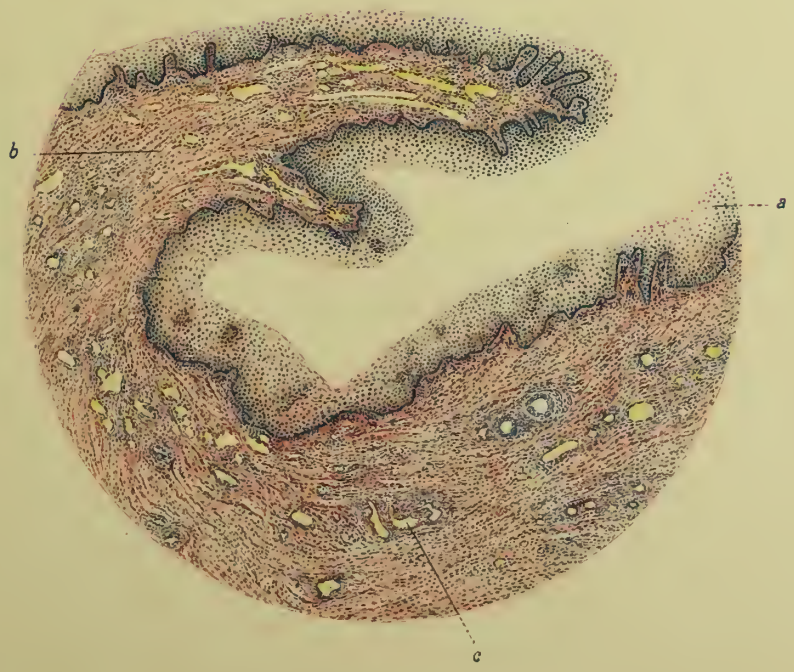

A. Längsschnitt durch den Hymen einer Virgo. Elastische Fasern. Färbung nach Weigert. Leitz, Obj. 4, Ocul. 1.

a = Epithel
b = Elastische Fasern
c = Blutgefäße

B. Längsschnitt durch die Vagina eines Kindes. Hämatoxylin-Eosinfärbung. Leitz, Obj. 2, Ocul. 0.

a = Epithel
b = Bindegewebiges Stroma
c = Papillen desselben
d = Muscularis-Längsbündel
e = Muscularis-Querbündel

A

B

A. Längsschnitt durch die Vagina einer geschlechtsreifen Frau. Hämatoxylin-Eosinfärbung. Leitz, Obj. 2, Ocul. 3.

a = Epithel
b = Membrana propria
c = Bindegewebiges Stroma
d = Blutgefäß
e = Muscularis

B. Längsschnitt durch die Vagina einer geschlechtsreifen Frau. Giesonfärbung. Leitz, Obj. 2, Ocul. 3.

a = Epithel
b = Bindegewebiges Stroma mit Kapillaren
c = Muskelschicht

A

B

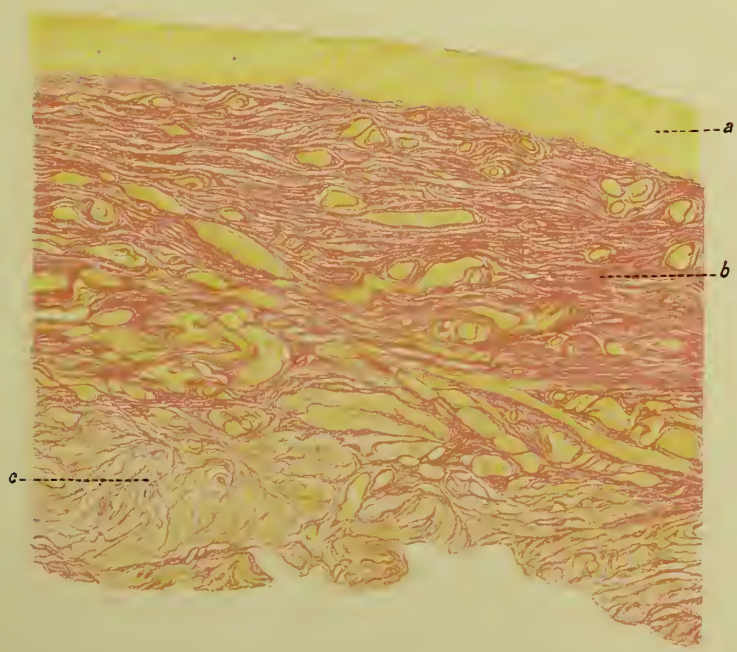

A. Längsschnitt durch die Vagina einer senilen Frau. Hämatoxylin-Eosinfärbung. Leitz, Obj. 2, Ocul. 3.

a = Epithel
b = Bindegewebiges Stroma
c = Muscularis

B. Längsschnitt durch die Vagina einer senilen Frau. Hämatoxylin-Giesonfärbung. Leitz, Obj. 2, Ocul. 3.

a = Epithel
b = Membrana propria
c = Bindegewebiges Stroma
d = Muskelschicht

A



B

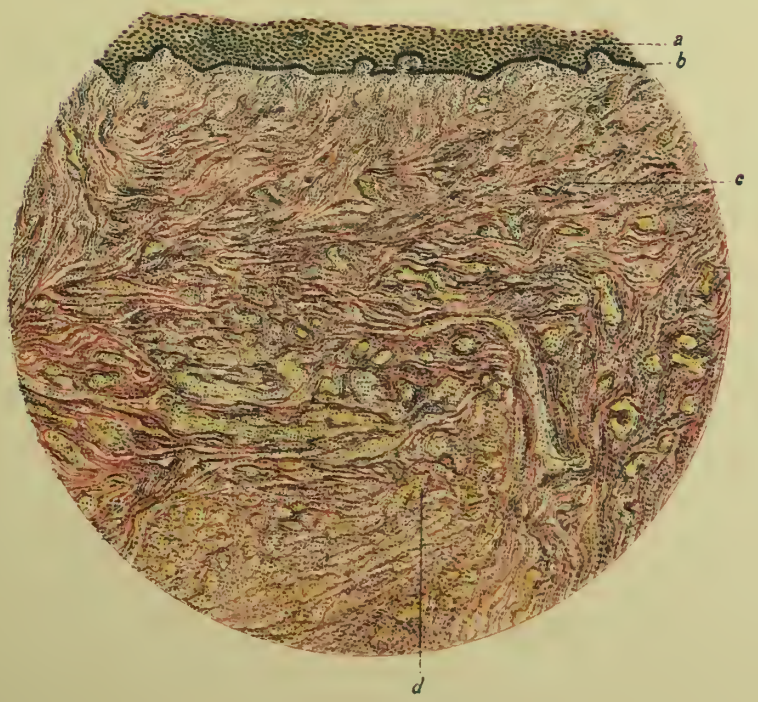

A. Längsschnitt durch die Vagina einer geschlechtsreifen Frau. Elastische Fasern. Färbung nach Weigert. Leitz, Obj. 7, Ocul. 0.

a = Epithel
b = Membrana propria
c = Elastische Fasern des bindegewebigen Stromas

B. Längsschnitt durch die Vagina einer senilen Frau. Elastische Fasern. Färbung nach Weigert. Leitz, Obj. 7, Ocul. 0.

a = Epithel
b = Membrana propria
c = Elastische Fasern des bindegewebigen Stromas

A

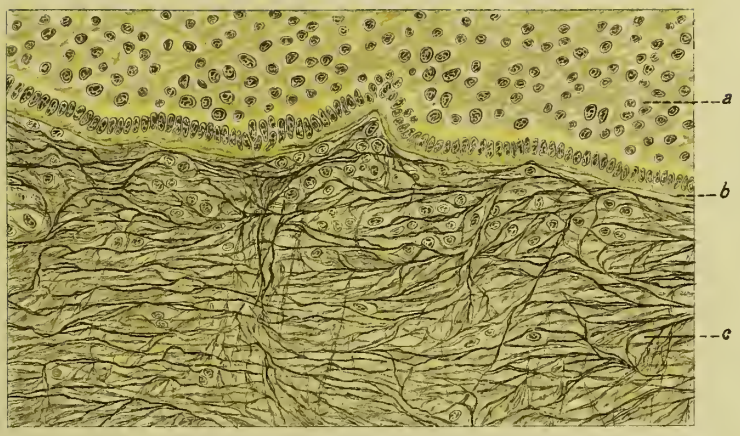

B

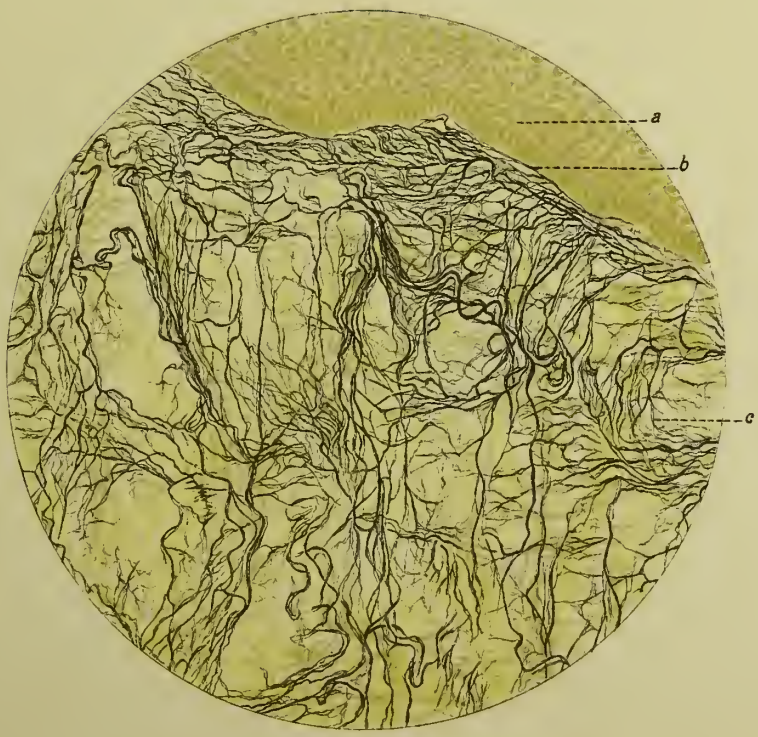

A. Längsschnitt durch die Portio vaginalis uteri eines Kindes.
Übergang des Portio- auf das Cervixepithel.
Hämatoxylin-Eosinfärbung. Leitz, Obj. 4, Ocul. 0.

a = Vaginalepithel
b = Cervixepithel
c = Übergangsstelle des Vaginal- in das Cervixepithel
d = Cervicalkanal
e = Stroma der Portio mit Blutgefäßen

B. Längsschnitt durch die Portio vaginalis uteri einer geschlechtsreifen Frau.
Hämatoxylin-Eosinfärbung. Leitz, Obj. 4, Ocul. 1.

a = Epithel
b = Bindegewebiges Stroma
c = Kapillaren

A

B

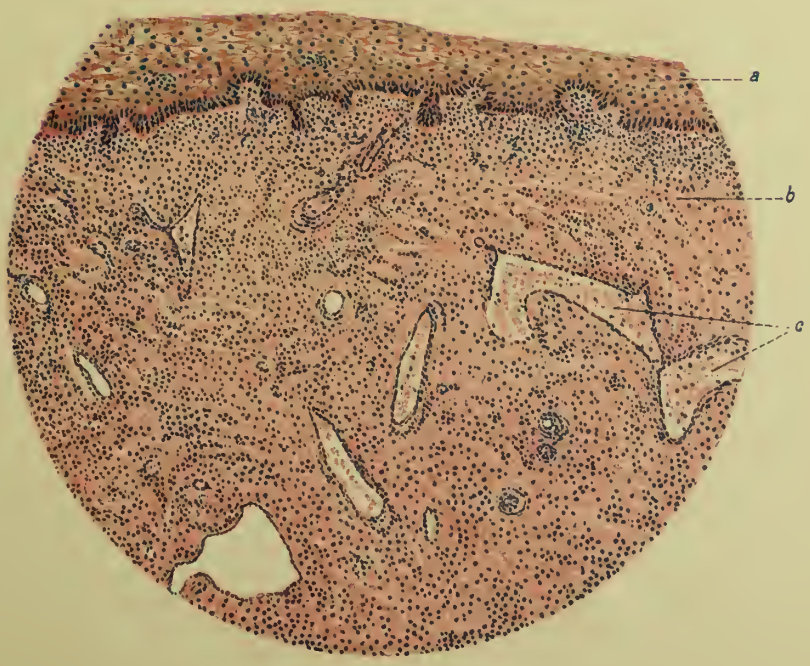

A. Längsschnitt durch die Portio vaginalis uteri einer 21 jährigen Virgo.
Elastische Fasern. Oberflächliche Schicht.
Färbung nach Weigert. Leitz, Obj. 7, Ocul. 1.

a = Epithel
b = Elastische Fasern der subepithelialen Schicht

B. Längsschnitt durch die Portio vaginalis einer 21 jährigen Virgo.
Elastische Fasern. Tiefe Schicht.
Färbung nach Weigert. Leitz, Obj. 4, Ocul. 1.

a = Blutgefäße
b = Elastische Fasern

A

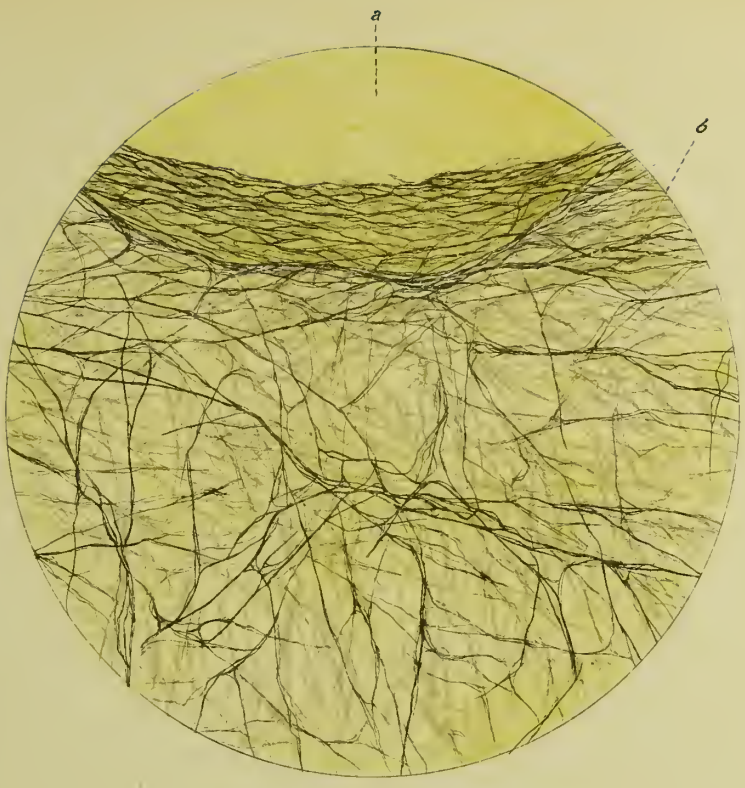

B

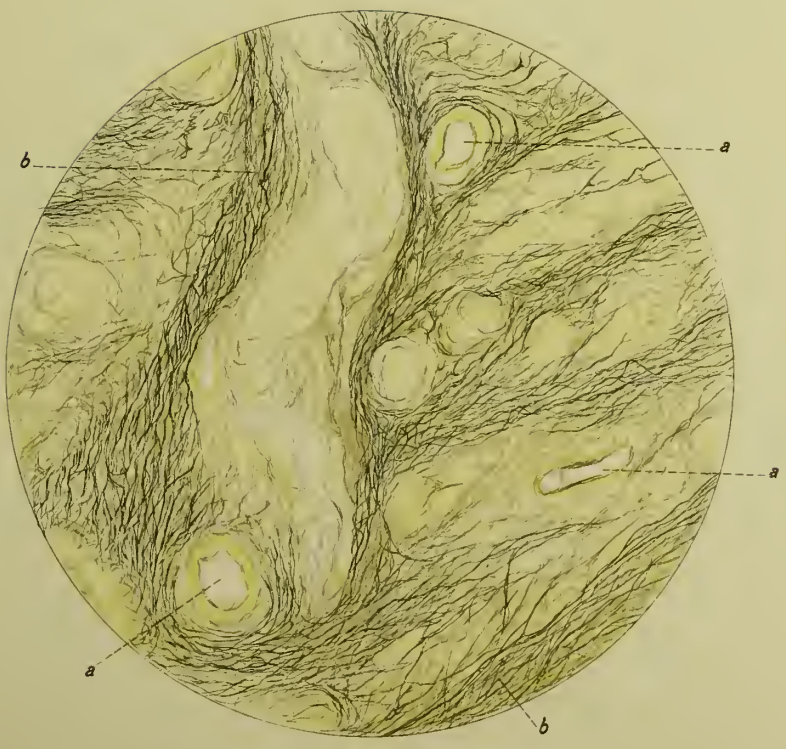

A. Längsschnitt durch die Portio vaginalis einer senilen Frau.
Hämatoxylin-Eosinfärbung. Leitz, Obj. 2, Ocul. 1.

a = Epithel
b = Bindegewebig-muskulöses Stroma
c = Blutgefäß

B. Längsschnitt durch die Portio vaginalis und Cervix uteri einer geschlechtsreifen Frau.
Hämatoxylin-Eosinfärbung. Leitz, Obj. 1, Ocul. 3.

a = Vaginalepithel
b = Bindegewebe
c = Ringmuskulatur
d = Längsmuskulatur
e = Nervenstämme
f = Blutgefäß
g = Cervixdrüsen

A

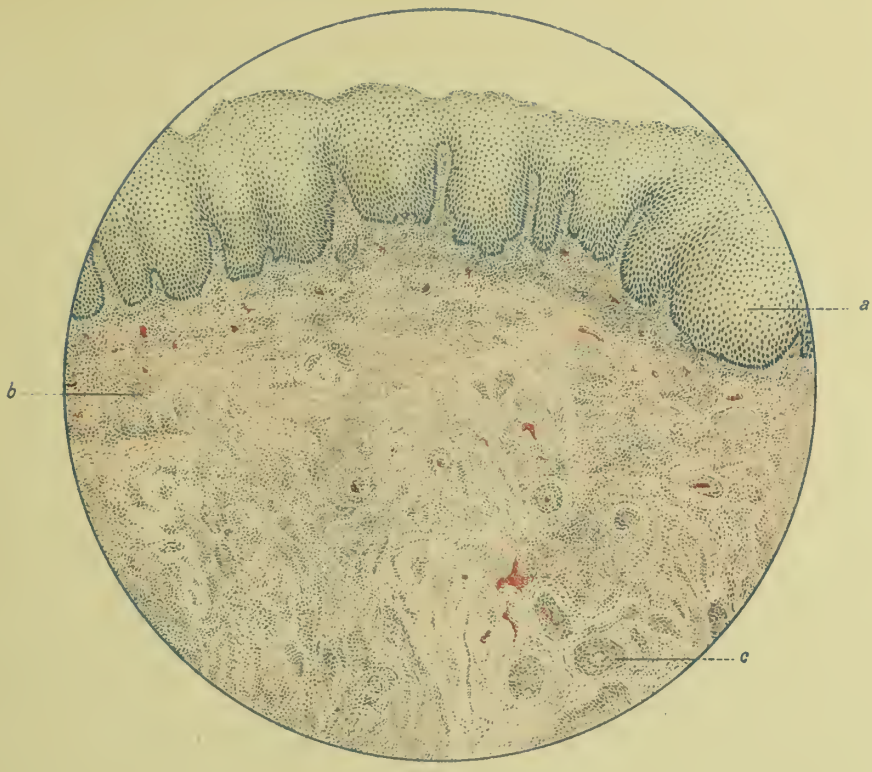

B

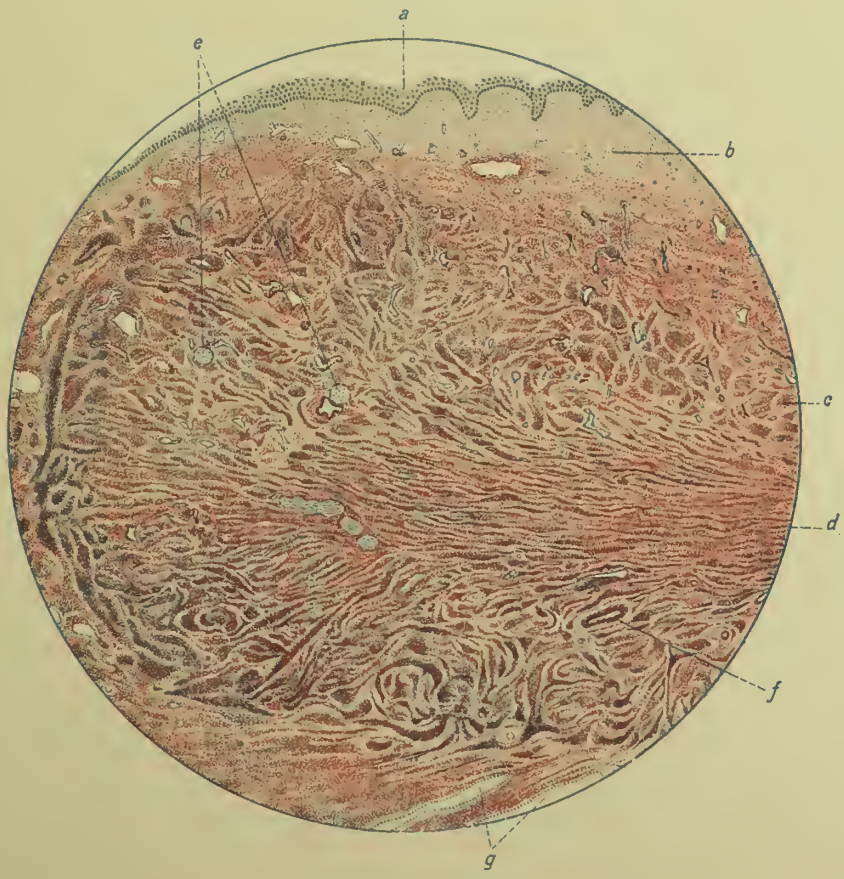

A. Querschnitt durch die Cervix uteri eines $1^1/_2$ jährigen Kindes.
Hämatoxylin-Eosinfärbung. Leitz, Obj. 2, Ocul. 1.

a = Tunica mucosa
b = Tunica muscularis (zirkuläre Schicht)
c = Tunica muscularis (longitudinale Schicht)
d = Tunica serosa
e = Subserosa
f = Oberflächenepithel der Cervixschleimhaut
g = Blutgefäße

B. Längsschnitt durch die Cervix uteri eines neugeborenen Mädchens.
Hämatoxylin-Eosinfärbung. Leitz, Obj. 2, Ocul. 0.

a = Epithel der Portio vaginalis uteri
b = Bindegewebiges Stroma der Portio
c = Blutgefäß
d, e = Cervixdrüsen
f = Cervicalkanal

C. Sagittalschnitt durch die Schleimhaut der Cervix uteri eines neugeborenen Mädchens.
Hämatoxylin-Eosinfärbung. Leitz, Obj. 7, Ocul. 1.

a = Oberflächenepithel
b = Stroma der Cervixschleimhaut
c = Kapillargefäß der Cervixschleimhaut

A

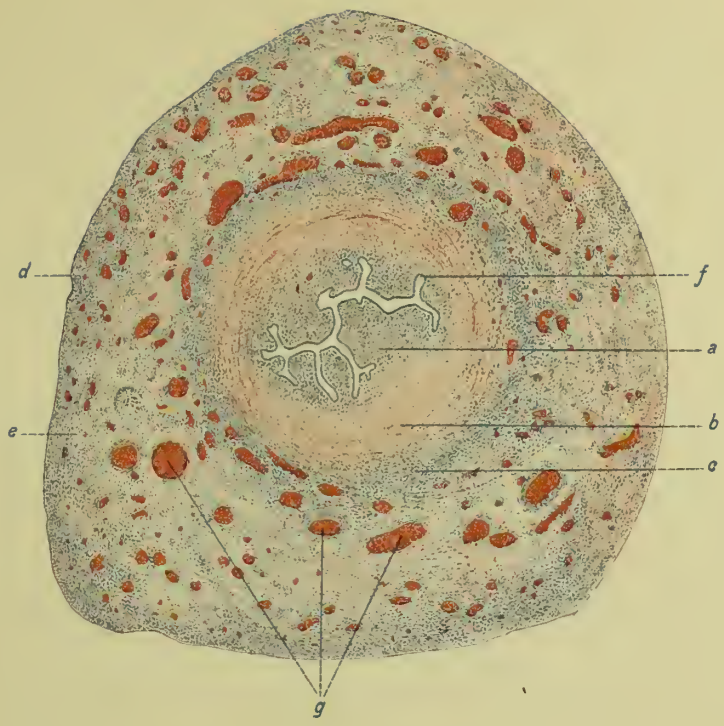

B



C

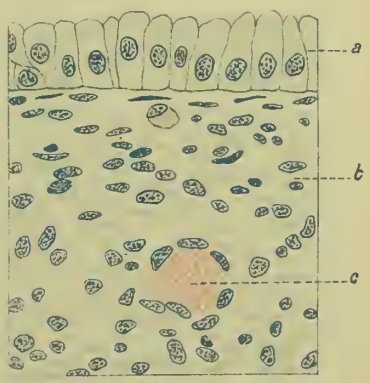

A. Querschnitt durch die Cervix einer Virgo.
Hämatoxylin-Eosinfärbung. Leitz, Obj. 2, Ocul. 0.

a = Cervicalkanal
b = Drüsen mit Epithel
c = Stroma der Cervixschleimhaut
d = Muscularis der Cervix uteri

B. Aus einem Querschnitt durch die Cervix einer geschlechtsreifen Frau.
Hämatoxylin-Eosinfärbung. Leitz, Obj. 4, Ocul. 1.

a = Oberflächenepithel
b = Stroma der Cervixschleimhaut
c = Cervicaldrüsen
d = Blutgefäß

A

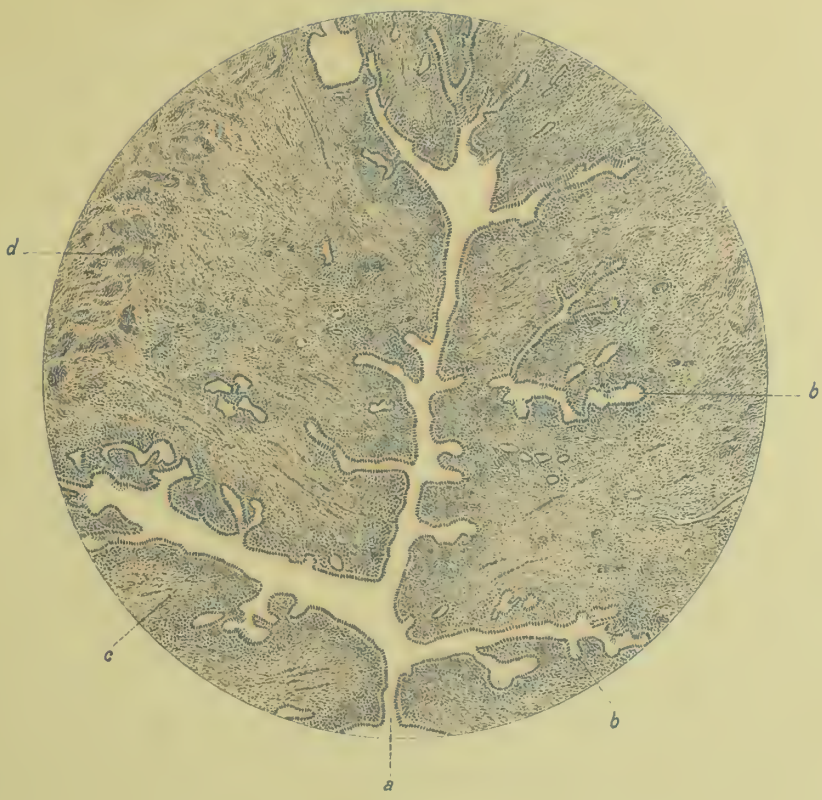

B

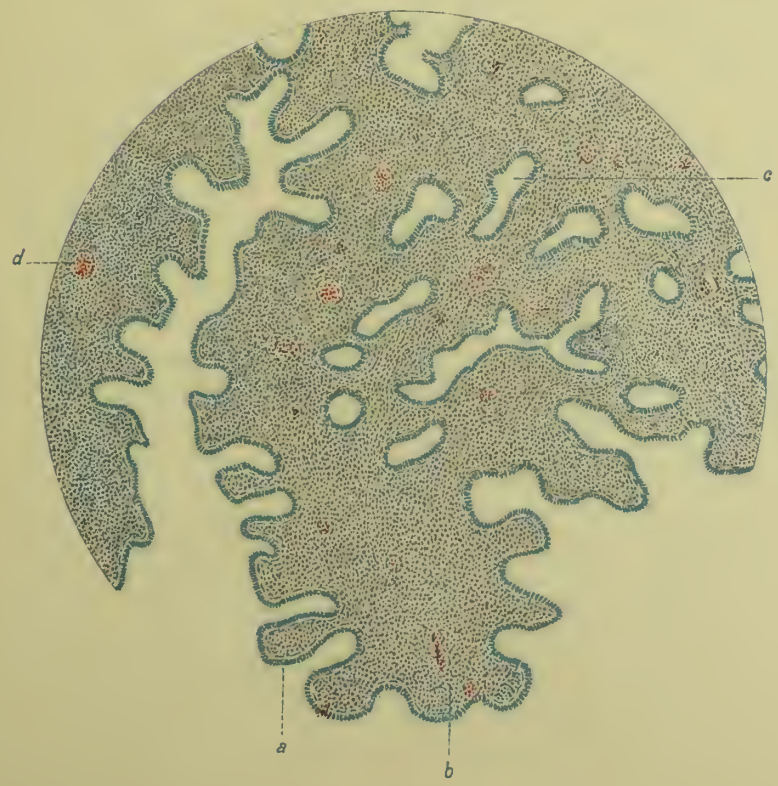

A. Längsschnitt durch die Cervix uteri einer geschlechtsreifen Frau.
Giesonfärbung. Leitz, Obj. 1, Ocul. 1.

a = Mucosa cervicis
b = Stroma
c = Blutgefäß
d = Muscularis

B. Schrägschnitt durch die Cervix uteri einer geschlechtsreifen Frau.
Elastische Fasern.
Färbung nach Weigert. Leitz, Obj. 2, Ocul. 1.

a = Falten der Cervixschleimhaut mit Epithel
b = Drüsen derselben
c = Muscularis mit elastischen Fasern
d = Elastische Fasern der Cervixmucosa
e = Blutgefäß

A

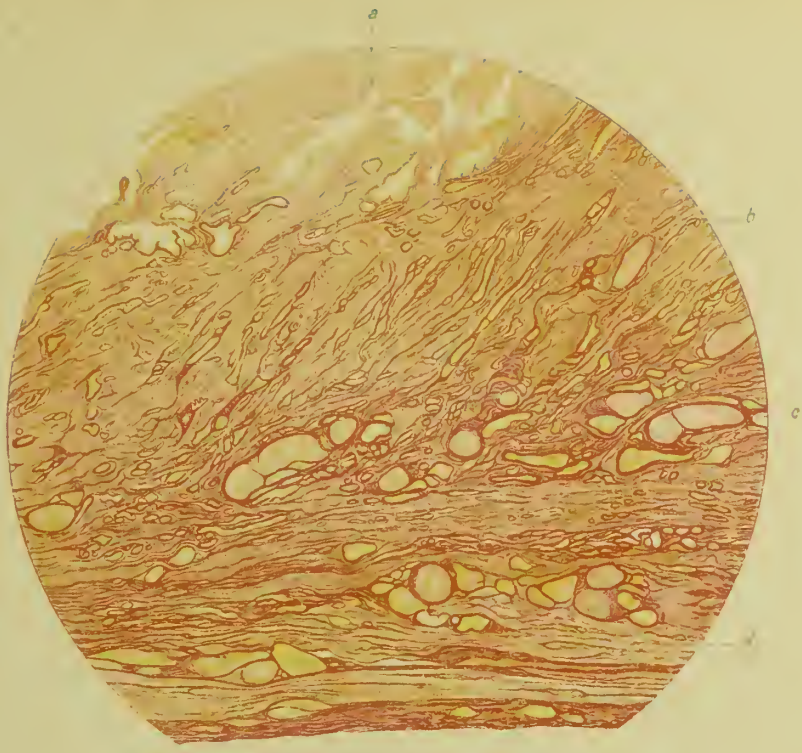

B

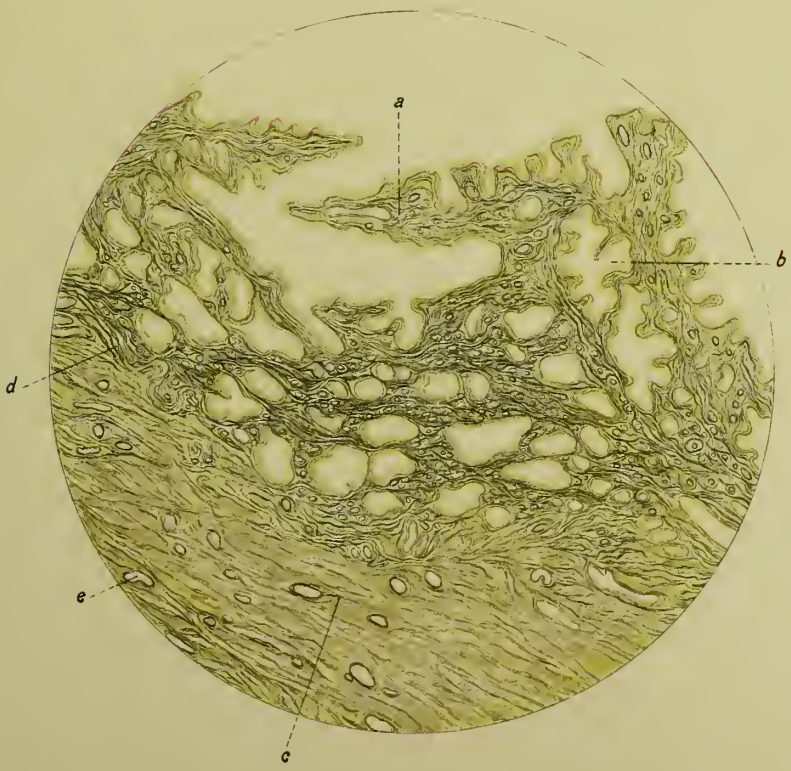

A. Querschnitt durch die Cervix uteri einer senilen Frau.
Hämatoxylin-Eosinfärbung. Leitz, Obj. 4, Ocul. 0.

a = Cervicalkanal
b = Oberflächenepithel der Cervixmucosa
c = Stroma derselben
d = Cervicaldrüsen

B. Aus einem Längsschnitt durch das Corpus uteri eines neugeborenen Mädchens.
Hämatoxylin-Eosinfärbung. Leitz, Obj. 2, Ocul 1.

a = Tunica muscularis
b = Tunica mucosa
c = Oberflächenepithel
d = Corpusdrüse
e = Kapillargefäß

A

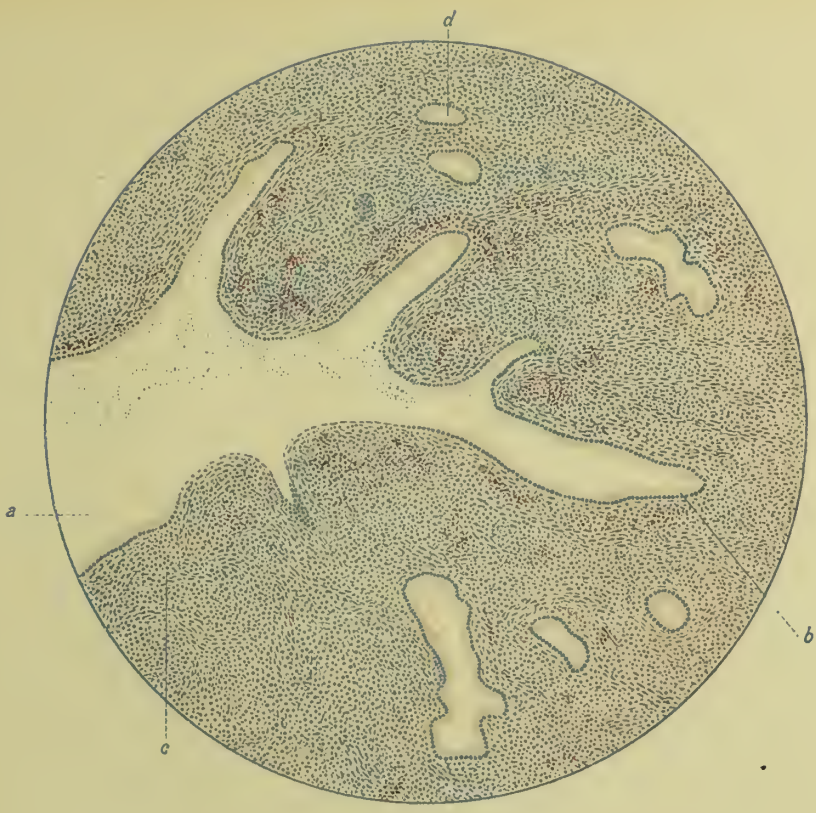

B



A. Längsschnitt durch das Corpus uteri einer geschlechtsreifen Frau.
Hämatoxylin-Eosinfärbung. Leitz, Obj. 4, Ocul. 0.

a = Oberflächenepithel
b = Stroma der Uterusmucosa
c = Uterindrüsen (Längs- und Querschnitte)
d = Blutgefäß
e = Muscularis

B. Schleimhaut des Corpus uteri einer geschlechtsreifen Frau bei stärkerer Vergrößerung.
Hämatoxylin-Eosinfärbung. Leitz. Obj. 7, Ocul. 1.

a = Oberflächenepithel
b = Stroma der Corpusschleimhaut
c = Drüse derselben

C. Längsschnitt durch das Corpus uteri einer geschlechtsreifen Frau. Stratum submucosum.
Hämatoxylin-Eosinfärbung. Leitz, Obj. 4, Ocul. 0.

a = Drüsen der Unterschleimhaut
b = Muscularis
c = Blutgefäß

A

B

C

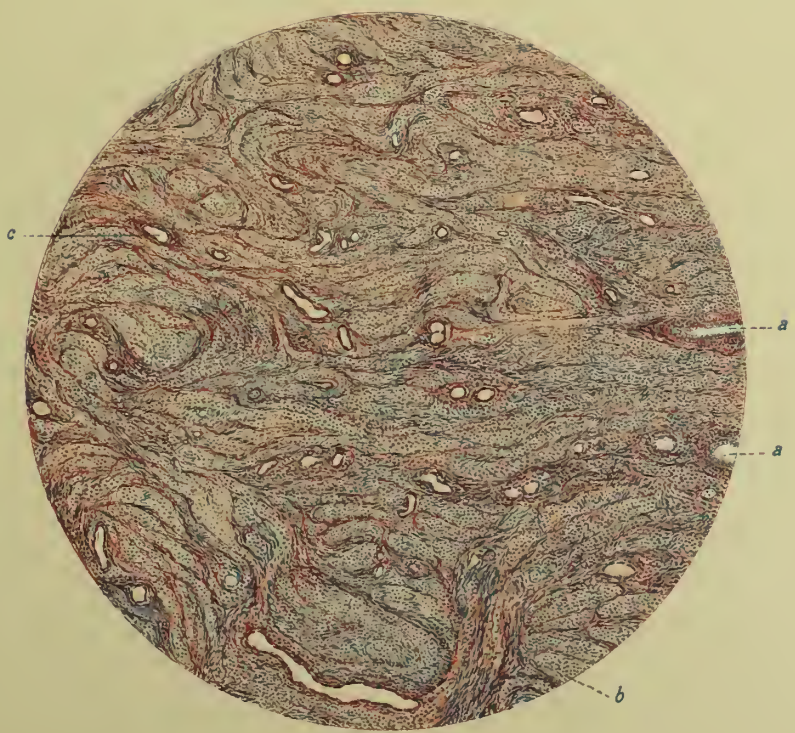

A. Längsschnitt durch das Corpus uteri einer geschlechtsreifen Frau.
Stratum vasculare.
Hämatoxylin-Eosinfärbung. Leitz, Obj. 4, Ocul. 0.

a = Blutgefäß

B. Längsschnitt durch das Corpus uteri einer geschlechtsreifen Frau.
Stratum supravasculare et subperitoneale.
Hämatoxylin-Eosinfärbung. Leitz, Obj. 4, Ocul. 0.

a = Stratum subperitoneale
b = Stratum supravasculare
c = Blutgefäße

A

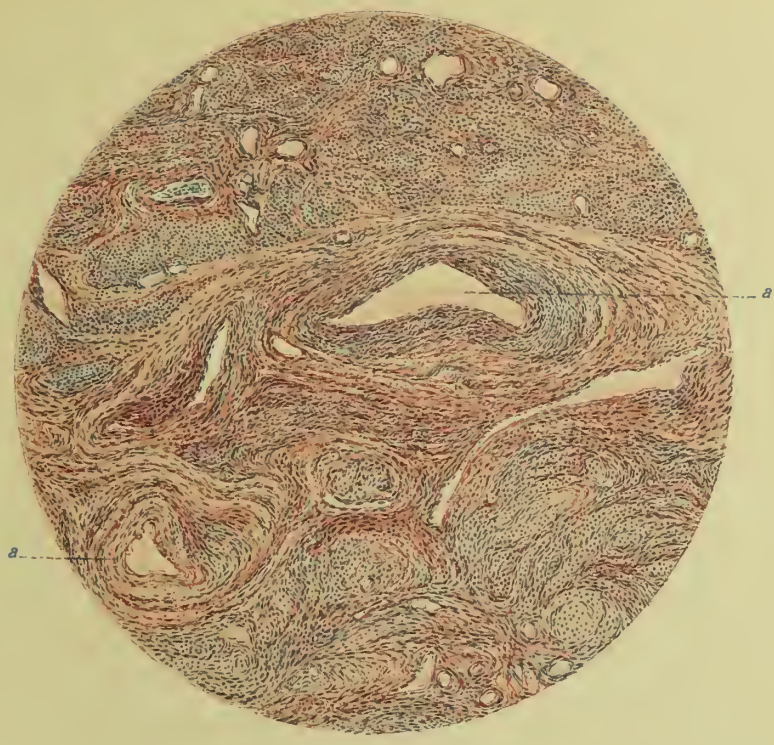

B

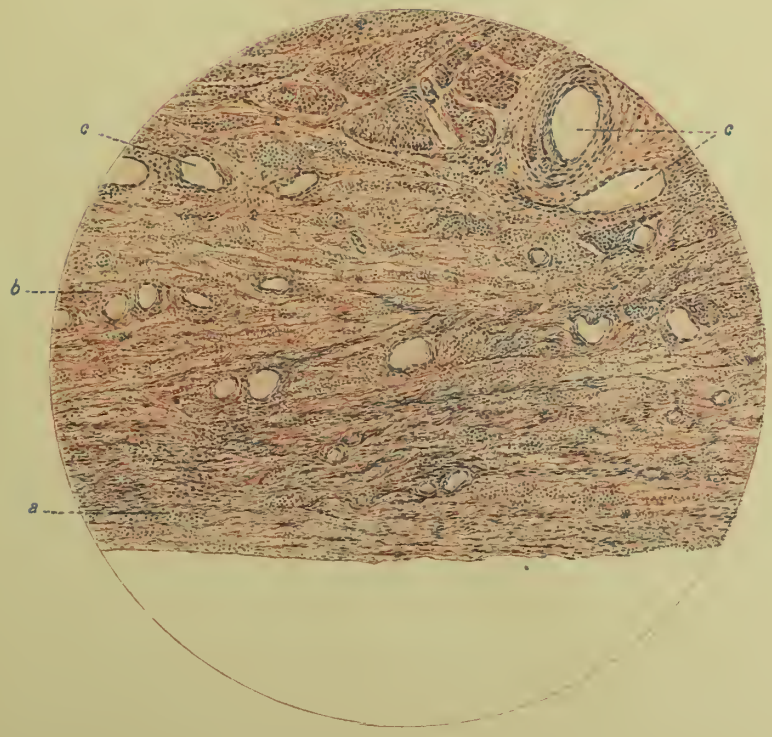

A. Längsschnitt durch das Corpus uteri einer geschlechtsreifen Frau.
Stratum submucosum. Elastische Fasern.
Färbung nach Weigert. Leitz, Obj. 2, Ocul. 1.

a = Drüsen der Corpusschleimhaut
b = Elastische Fasern des Stratum submucosum
c = Blutgefäß

B. Längsschnitt durch das Corpus uteri einer geschlechtsreifen Frau.
Stratum vasculare. Elastische Fasern.
Färbung nach Weigert. Leitz, Obj. 2, Ocul. 1.

a = Blutgefäße
b = Elastische Fasern

A



B

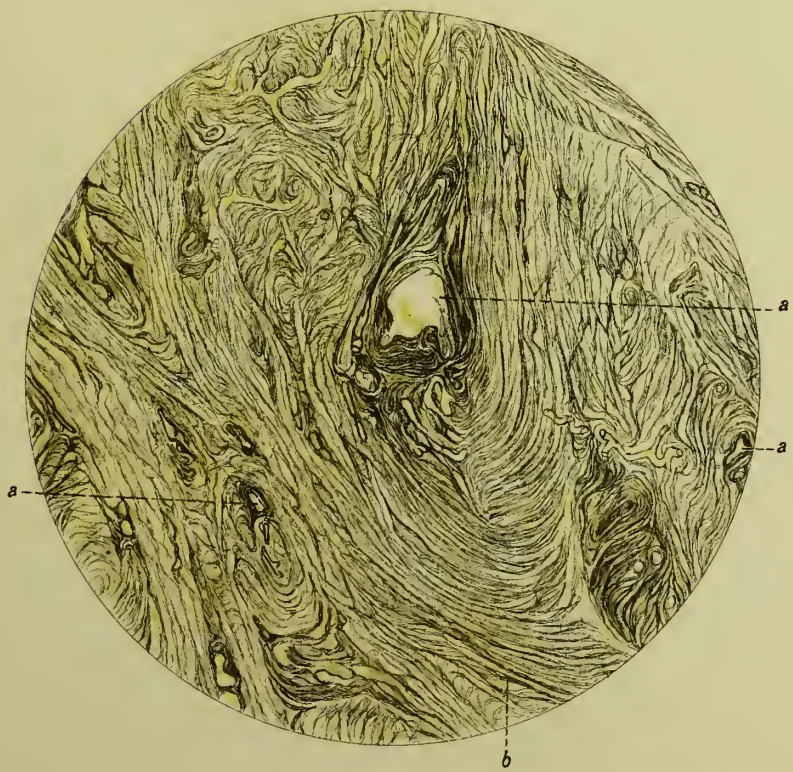

A. Längsschnitt durch das Corpus uteri einer geschlechtsreifen Frau. Stratum supravasculare et subserosum. Elastische Fasern. Färbung nach Weigert. Leitz, Obj. 2, Ocul. 1.

a = Blutgefäße
b = Elastische Fasern

B. Längsschnitt durch das Corpus uteri einer senilen Frau. Hämatoxylin-Eosinfärbung. Leitz, Obj. 4, Ocul. 0.

a = Oberflächenepithel
b = Subepithelialc Hämorrhagien
c = Stratum proprium der Mucosa
d = Drüsen des Corpus uteri
e = Muscularis uteri
f = Bindegewebe
g = Blutgefäß

A

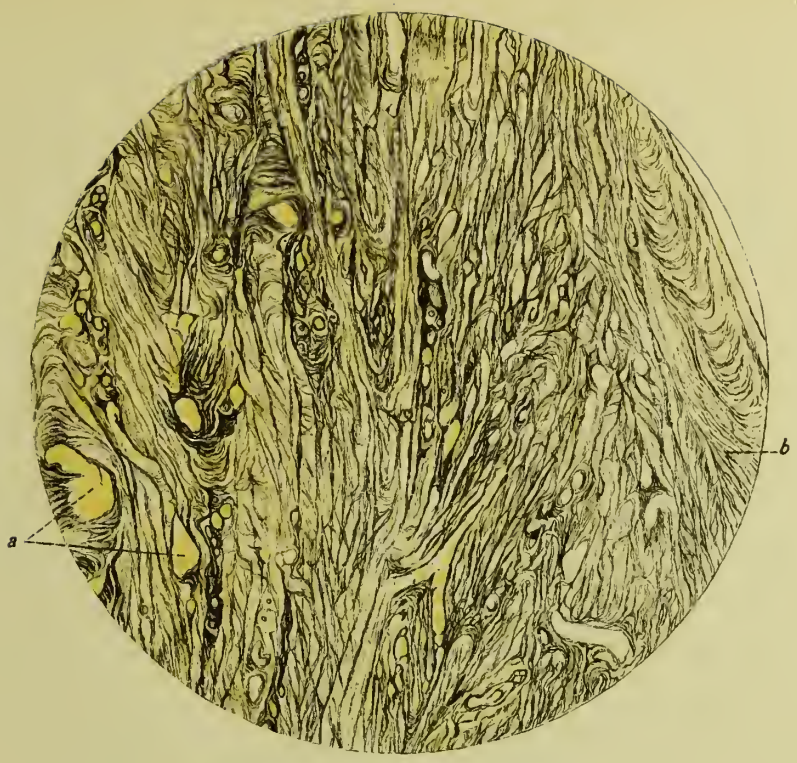

B

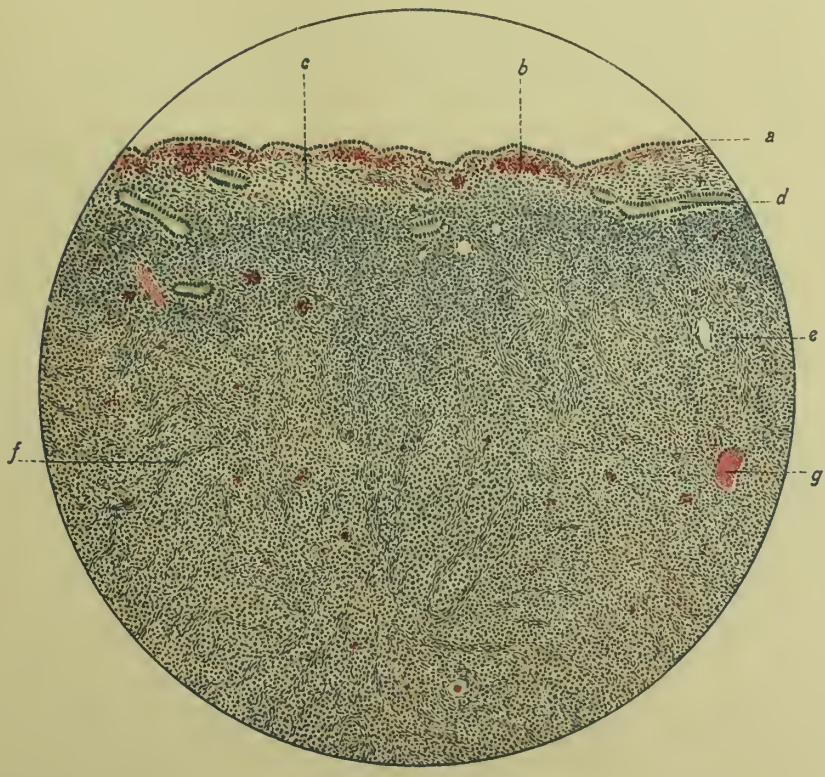

Was das Verhalten der feineren und feinsten Fibrillen zu den Muskelelementen des Uterus anlangt, so steht fest, daß die Muskelzellen des Stratum subserosum je ein Perimysium elasticum und je ein Perimysium fibrosum besitzen, die Muskelzellen des Stratum supravasculare und submucosum dagegen nur ein fakultatives Perimysium elasticum. Ein völliges Fehlen des Perimysium elasticum im Stratum submucosum und das ausschließliche Vorhandensein eines Perimysium fibrosum können wir nach unseren Präparaten nicht bestätigen. Die elastischen und kollagenen Fasern dringen von den breiten interfaszikulären Septen her als Fäserchen von oft unmeßbarer Feinheit zwischen die Muskelzellen ein und umspinnen dieselben netzförmig, indem die elastischen und kollagenen Fasern teils miteinander verlaufen, teils so, daß die elastischen Fibrillen die mehr gestreckten kollagenen Fasern oder die Muskelzellen selbst in spiraliger Windung umschlingen. Diese einzelnen zirkumzellulären Netze anastomosieren miteinander und geben die Träger für Blut- und Lymphkapillaren, sowie die Nervenfasern ab. Es liegt nahe anzunehmen, daß dieses elastisch-kollagene Stützgerüst den physiologischen Zweck hat, die mechanische Muskelaktion zu unterstützen und vor zu starker Dehnung zu bewahren.

Seniles Corpus uteri.

(Tafel 26, Fig. B. Tafel 27 u. 28, Fig. A u. D.)

Nach der Menopause beginnt die Muskulatur allmählich infolge einer stellenweise langsam fortschreitenden Degeneration zugrunde zu gehen und wird durch Hyperplasie des perivaskulären oder intramuskulären Bindegewebes immer mehr ersetzt. In ganz alten Uteri stellt das Bindegewebe ein bald mit schmäleren, bald mit breiteren Zügen gewebtes, bald enger, bald weitermaschiges Gitterwerk dar, in dessen Maschen noch die atrophischen Muskelelemente oder spärlich erhaltene Muskelpartien wahrnehmbar sind. Die Muskularis der Arterien ist meist hyalin entartet, häufig auch verkalkt, besonders die Media, die Gefäßlumina vielfach obliteriert, während in jüngeren Stadien Gefäßveränderungen fehlen, ein Befund, der dafür spricht, daß die senile Umwandlung nicht eine Folge der Veränderung an den Blutgefäßwandungen sein kann, wie dies Klob und Schauta an-

nehmen. Nach Parviainen muß es unentschieden bleiben, ob die Ursache der senilen Degeneration in mangelhaften funktionellen oder in allgemeinen nutritiven Verhältnissen zu suchen ist.

Auch die Schleimhaut des Uterus, deren Dicke beträchtlich abnimmt, wird bindegewebsreicher, die Bindegewebsfasern rücken näher aneinander, die Spindelzellen vermehren sich relativ, die Rundzellen hingegen nehmen an Zahl ab. Der Längendurchmesser der Epithelzellen und der Interglandularzellen verkleinert sich. Das Zylinderepithel der Korpusschleimhaut wandelt sich in kubisches, würfelähnliches um und nimmt im Endstadium eine hochgradig abgeplattete, dem Endothel ähnliche Form an. Der Wimperbesatz geht verloren. Die Drüsen des Korpus erweitern sich, verlaufen schief oder parallel zur Oberfläche, ihre Zahl wird geringer. Infolge narbiger Retraktion des interstitiellen Bindegewebes kommt es oft zu Abschnürungen oder Verödungen eines Drüsenhalses und bei fortdauernder Drüsentätigkeit zur zystischen Auftreibung des Drüsenfundus; es entstehen dann mehr oder minder große mit kubischen oder platten Epithelien ausgekleidete Hohlräume, die oft nur durch dünne Septa geschieden sind. Durch Verödung der Gefäße, besonders der Kapillaren, nimmt die Ausdehnung des Gefäßnetzes immer mehr ab. Die senile Sklerose betrifft hauptsächlich die größeren Arterien; die Hauptveränderung derselben besteht in einer Spaltung der Elastica interna und Ausbildung neuer elastischer Streifen in der sich verdickenden Intima und einer in besonders vorgeschrittenen Fällen auftretenden Nekrose und Verkalkung der Muskulatur (Pankow). Die elastischen Fasern verlieren ihre Kontinuität, sie werden krümelig, bröckelig, zuweilen höckerig, namentlich an den Enden; und schmelzen nach den siebziger Jahren gewöhnlich zu klumpigen Massen unter Verlust ihrer Individualität zusammen. Nur in der äußeren Schicht, dem Stratum subserosum, bleiben sie gut erhalten. Im Stratum vasculare (mittlere Schicht) bilden sie stärkere Anhäufungen um die senil veränderten Gefäßbündel; aber auch im intermuskulären Bindegewebe sind sie reichlicher vertreten. Von einem generellen Altersschwund der elastischen Fasern ist keine Rede, im Gegenteil scheint die Menge der elastischen Fasern mit dem Alter zuzunehmen.

Über senile Veränderungen der Lymphgefäße und Nerven ist näheres nicht bekannt.

Nachtrag. Isthmus uteri.

Aschoff und seine Schüler betonen neuerdings das Vorhandensein einer intermediären Zone zwischen Korpus und Cervix; diese enge Partie des Kanals hat Epithel der Korpusschleimhaut, doch ist die Schleimhaut hier nur in sehr dünner Lage vorhanden. Die Muskulatur soll im Gehalt an Bindegewebsfasern die Mitte halten zwischen Korpus und Cervix. In der Tat ist eine unterste Partie der Korpushöhle oft eng und mit dünner Schleimhaut bekleidet. Dagegen fanden wir den Bindegewebsgehalt der Wand meist nicht verändert; erst mit dem Auftreten der obersten Cervixdrüsen beginnt eine breitere Bindegewebsschicht zwischen Muskulatur und Schleimhaut zu erscheinen. Dieser makroskopische Isthmus liegt gar nicht selten teils im Bereiche der Korpus-, teils der Cervixschleimhaut.

Ein anatomisches Bedürfnis nach dieser Dreiteilung des Uterus liegt nicht vor. Funktionell kann es als Scharnier (Aschoff) aufgefaßt werden. Eine Bedeutung für die Gravidität bzw. Geburt haben wir nicht bestätigen können.

Die Menstruation.

(Tafel 29, Fig. A u. B. Tafel 30, Fig. A u. B.)

Nach den neueren Untersuchungen von Hitschmann und Adler befindet sich die Uterusschleimhaut innerhalb des vierwöchentlichen Zyklus in ständiger gesetzmäßiger Wandlung. Nach den histologischen Veränderungen der Schleimhaut unterscheiden sie folgende Phasen: 1. postmenstruelle Zeit; 2. Intervall; 3. prämenstruelle Zeit; 4. Menstruation. Am regelmäßigsten sind die Veränderungen in der prämenstruellen Zeit, nicht ganz so regelmäßig in der postmenstruellen Zeit und im Intervall. Die Schleimhaut, deren gesamte Elemente sich an der zyklischen Bewegung beteiligen, verhält sich in den verschiedenen Phasen so charakteristisch, daß das zeitliche Verhältnis der Mukosa zur Menstruation nach Hitschmann aus dem mikroskopischen Bilde mit Sicherheit und oft auf Tage genau bestimmt werden kann. Es ist richtig, daß die Veränderungen, wie sie Hitschmann und Adler beschreiben, meist typische sind, doch können sie nach unseren und den Erfahrungen anderer Autoren nicht als spe-

zifische gelten; insbesondere betrifft das die Veränderungen im prämenstruellen Stadium, welche auch pathologisch trotz wochenlang andauernder Blutungen vornehmlich bei älteren Personen entweder an vereinzelten Stellen oder auch in der gesamten Schleimhaut persistieren können.

Die folgenden Ausführungen schließen sich jedoch im wesentlichen den Befunden von Hitschmann und Adler an, wie sie für die Norm gelten. Beginnen wir, weil für die Darstellung am praktischsten, mit den Veränderungen der

1. Prämenstruellen Zeit.
(Tafel 29, Fig. A u. B.)

Die im Intervall leicht geschlängelt verlaufenden Drüsen werden jetzt im tieferen Schleimhautteile rasch größer; papilläre leistenförmige Vorsprünge der Wand ragen in das Lumen vor, dieses wird weit und immer weiter, bis die Drüsen fast bis zur völligen Berührung aneinander rücken. Da die Drüsenausführungsgänge an der Oberfläche durch Quellung des Bindegewebes und durch Ödem mehr abgeplattet und voneinander entfernt werden, so gewinnt die Schleimhaut in der Tiefe einen maschigen spongiösen Bau gegenüber dem oberflächlichen kompakten Teil. Der blasse und durch Quellung wesentlich größer gewordene Kern rückt in der hochgewordenen Epithelzelle basalwärts, im oberen Teil der Zelle treten unregelmäßige krümelige Massen auf, während der basale Zellabschnitt ein homogenes Aussehen zeigt. Weiterhin erlangt die Zelle durch Vortreibung ihres oberen Teiles eine keulenförmige Verbreiterung nach dem Lumen zu. Diese plasmareichen Epithelzellen befinden sich gegenüber jenen, die vom Kerne vollständig ausgefüllt sind, im Zustand der Sekretanbildung. Die Bindegewebszellen werden in der oberflächlichen Schicht durch Ödem auseinandergedrängt. Die schmalen Spindelzellen mit zarten seitlichen Ausläufern und den sich dunkel färbenden Kernen wandeln sich in protoplasmareiche Elemente um, deren Kerne rundlich, größer und schwächer färbbar werden. Diese polygonalen, direkt aneinandergrenzenden Zellen mit ihrem nur sehr blaß sich färbenden Protoplasma erinnern an Deziduazellen. Die Gefäße sind namentlich in den oberen Schichten dilatiert, außerdem kommt es infolge von Stauung in den Gefäßen zum Austritt von Serum und lymphozytären Elementen.

2. Menstruation.
(Tafel 30, Fig. A u. B.)

Die bevorstehende Menstruation ist an den strotzend gefüllten, weiten Kapillaren und kleinsten Blutaustritten um dieselben zu erkennen. Durch zunehmende Vergrößerung konfluieren diese ursprünglich ganz feinen Blutaustritte in den oberflächlichen Schichten. Nunmehr kommt es durch die Blutung zu einer beulenartigen Vortreibung des Epithels, dem sogenannten subepithelialen Hämatom, dessen Epitheldecke einreißt, wonach das Blut sich in die Uterushöhle ergießt oder aber das Epithel wird noch vor Eintritt der Blutung durch den serösen Erguß abgehoben, reißt ein und das Blut gelangt auf diese Weise in das Uteruscavum. Die in die oberflächlichen Schichten erfolgende Blutung sprengt vielfach den Zusammenhalt des Gewebes. Da gleichzeitig mit dem Blute auch reichliche Lymphozyten und Leukozyten in das Gewebe austreten, wird der Charakter der Bindegewebszellen der Kompakta, der unmittelbar vor der Menstruation noch so prägnant zu sehen war, wesentlich verwischt.

Das Aussehen der menstruierenden Schleimhaut bleibt aber nicht während der ganzen Periode stationär, sondern schon mit dem Einsetzen der Blutung machen sich die ersten Zeichen der Abschwellung in den Drüsen bemerkbar, welche ihren Inhalt ausstoßen und ganz eng werden. Schon am ersten Tage nimmt die Schlängelung der Drüsen ab, während ihre Epithelien noch deutlich die Form der prämenstruellen Phase erkennen lassen.

Während sich am zweiten Tage neben den zurückgebildeten Drüsen noch in verschiedener Menge hypertrophische Drüsenformen finden, so prävalieren in den folgenden Tagen die kollabierten Drüsen, bis wir am Ende der Periode nahezu nur die letzteren vorfinden. Die Drüsen sind wieder eng geworden, das Lumen verschwindet fast. Das Epithel der nahezu ganz gerade und gestreckt verlaufenden Drüsen ist niedrig und protoplasmaarm, so daß der Kern fast die ganze Zelle ausfüllt. Oft stehen unmittelbar neben diesen engen, leeren Drüsen, deren Epithel keine Andeutung von Sekretion zeigt, noch weite, mit Sekret gefüllte Drüsen, deren Faltung aber geringer und deren Buchten seichter geworden sind. Gelegentlich, aber nicht sehr häufig, sieht man auch Übergänge zwischen diesen beiden Drüsenformen. Ebenso finden sich zickzackförmig verlaufende, kollabierte Drüsen mit mehr-

fach geschichtetem Epithel, wenn auch seltener. Da die Rückbildungsprozesse sich nicht gleichmäßig abspielen, so wechselt das Bild auch in den verschiedenen Teilen des Uterus. Die Schleimhaut wird meist auf weite Strecken des Oberflächenepithels beraubt. Es ist dies aber kein absolut regelmäßiges Vorkommen. Außer der Abstoßung des Oberflächenepithels kann es jedoch auch zum Verlust der ganzen Dicke der kompakten Schicht kommen, die sich nicht nur auf einmal, sondern auch stückweise vollziehen kann. In den Drüsen findet sich manchmal reichlich abgestoßenes Epithel.

3. Postmenstruelle Zeit.

Die recht niedrig gewordene, manchmal blaß, manchmal noch leicht rötlich verfärbte Schleimhaut enthält sehr häufig subepithelial liegende Reste des ausgetretenen Blutes. Bereits am ersten Tage post menstruationem überzieht das Oberflächenepithel in intakter Reihe die Schleimhaut. In den Fällen mit geringem Verlust der Schleimhaut vollzieht sich die Regeneration sehr rasch von den stehen gebliebenen Epithelresten aus, ein Wiederanheften von abgehobenen Epithelpartien ist nicht wahrscheinlich. In den Fällen, in welchen es zu größeren Verlusten der Schleimhaut gekommen ist, erfolgt die Regeneration vom Rande der stehen gebliebenen Drüsenreste aus. Die im postmenstruellen Stadium ausschließlich vorkommenden kollabierten sehr schmalen Drüsen verlaufen gerade, im Querschnitt sind sie rund oder oval. Das Lumen wird bereits einen Tag nach der Menstruation etwas weiter. Das Epithel ist niedrig, das Protoplasma spärlich und färbt sich gleichmäßig. Der längsovale Zellkern nimmt den größten Teil des Zellkörpers ein. Der dem Lumen zugekehrte Zellrand ist glatt, im Epithel fehlt jedes Zeichen einer Sekretion. Da die in der Tiefe der Schleimhaut gelegenen Drüsen wenig oder gar nicht an den zyklischen Veränderungen teilnehmen, so finden sich daselbst wie in allen anderen Phasen auch relativ weite und runde Drüsen mit Resten von Schleim, der nicht zur Ausstoßung gelangte. Die bereits einen Tag nach der Menstruation einsetzende Zellneubildung ist eine ganz bedeutende und zwar findet sie in der ganzen postmenstruellen Zeit und auch noch im Intervall statt und endet erst gegen dessen Ende mit dem Auftreten von Sekretionsvorgängen im Zellprotoplasma. Außer den Mitosen im Epithel fanden sich auch solche, wenn auch spärlich,

in der Oberfläche und in der Tiefe des Bindegewebes. In den tiefen Partien der Drüsen scheinen Mitosen zu fehlen. Durch diese Zellneubildung im Epithel wird das Drüsenlumen weiter, aus der schmalen Spalte entsteht ein rundes Lumen, das langsam an Größe zunimmt. Die Drüsen werden länger, die ganze Mukosa durch die Regeneration im Bindegewebe höher. Infolge der fortschreitenden Epithelneubildung vergrößern die Drüsen ihre Fläche durch spiralige Windungen. Die Färbung der nach der Menstruation etwas höher und protoplasmareicher werdenden Epithelzellen ist innen und außen die gleiche. Das Bindegewebe der postmenstruellen Schleimhaut weist lange, schmale, spindelige, dicht aneinanderliegende Zellen auf, deren Kern die Zelle häufig fast ganz ausfüllt, während er in anderen Fällen von einem schmalen Protoplasmahof umgeben ist. Das aus anderen Phasen bekannte lockere Maschenwerk, das mit dem Lymphgefäßsystem in Zusammenhang steht, ist nur angedeutet. Durchschnittlich ist die postmenstruelle Schleimhaut arm an kleinen, runden, lymphoiden Zellen.

4. Intervall.

Die in der postmenstruellen Zeit auftretende Zellregeneration dauert auch in der ersten Hälfte des Intervalls noch an, ist aber lange nicht mehr so rege. Beim Nachlassen und der schließlichen Beendigung der Zellneubildung werden die Epithelien wieder höher und protoplasmareicher. Das Protoplasma färbt sich anfangs gleichmäßig rot mit Eosin und die innere Zellkontur ist scharf. Die gut tingierten, ovalen Kerne liegen mittelständig. Gegen Ende des Intervalls sind die Zellen noch höher geworden. Ein Teil des Epithels zeigt noch die homogene Beschaffenheit in der gleichmäßigen Färbung des Protoplasmas mit Eosin. In anderen Zellen wird der gegen das Lumen gekehrte Teil des Protoplasmas lichter und es lassen sich hier feine, durch Eosin ziemlich intensiv färbbare Granula nachweisen; die Zellkontur, deren scharfe innere Begrenzung verloren geht, ist leicht aufgefasert. Im Drüsenlumen ballt sich ein Inhalt zusammen, der sich dauernd rot (Eosin) färbt. Die Schlängelung der Drüsen, die schon gegen das Ende der postmenstruellen Phase beginnt, wird gegen das Ende des Intervalls stärker. Die Wände dieser spiraligen, korkzieherartigen Drüsen wahren gleichen Abstand voneinander. Auf dem Querschnitt präsentieren sie sich als Ringe, mit glattem runden Lumen

ohne nach innen vorspringende Leisten. Der Fundus der Drüsen erweitert sich, während die Mündung eingeschnürt bleibt. Gegen Schluß des Intervalls befinden sich die Epithelien einzelner Drüsen bereits im Zustande der Sekretanhäufung und zeigen die schon erwähnten Ausbuchtungen, zwischen denen Leisten und Sprossen ins Innere der Drüse vorspringen, Drüsenformen der prämenstruellen Zeit.

In den oberflächlichen Schichten sind die Stromazellen weniger spindelig und locker gelagert. Die etwas weiteren Maschen sind gegen das Ende des Intervalls bald mit einer krümeligen, zarten, bald mit einer homogenen Masse gefüllt. Gegen Ende des Intervalls wird die ödematöse Durchtränkung des Gewebes deutlich und fällt am meisten an der Oberfläche auf. Auch sind jetzt die kleinen, runden, lymphoiden Zellen namentlich in den oberflächlichen Schichten zahlreicher als in der postmenstruellen Zeit. Die Bindegewebszellen in den oberflächlichen Schichten sind sternförmig.

Eigenartige Veränderungen des elastischen Gewebes an den Schleimhautgefäßen menstruierender virgineller Uteri hat Pankow beschrieben. Die in den Schleimhautarterien eines nicht menstruierenden Uterus meist vollständig fehlende oder doch nur selten vorhandene feinste Elastica interna ist in fast allen Schleimhautgefäßen stärker ausgebildet. In einem Teile der kleinen Arterien ist die Elastica interna nicht allein verdickt, sondern es treten auch in der Media mehr oder minder ganz um das Gefäßlumen herumlaufende elastische Streifen auf, welche durch feine, schräg verlaufende Fäserchen mit der Elastica interna in Verbindung stehen können. — Sind diese Veränderungen noch weiter fortgeschritten, so erscheint schließlich die ganze Wand in eine schmutzig graublaue elastoide Masse umgewandelt, und es ist dann die Unterscheidung, ob eine Arterie oder eine Vene vorliegt, gar nicht mehr möglich. — Menstruationssklerose.

Die Gravidität.

Cervix und Portio in der Gravidität.

(Tafel 39, Fig. C. Tafel 40—46, Fig. A.)

Die Cervix hypertrophiert ebenso wie der Uteruskörper in der Gravidität hauptsächlich durch seröse Durchtränkung seines Gewebes, während die Hypertrophie ihrer muskulären Elemente zwar sicher nachweisbar, aber gegenüber derjenigen des Corpus uteri geringer ist.

Maße der Fasern nach Bayer.

	Vordere	Hintere Cervixwand
Äußere Lage	231 μ	219 μ
Mittlere Lage	195 μ	135 μ
Innere Lage	133 μ	96 μ

Die Schleimhaut zeigt den typischen Charakter der Mucosa cervicis und ist besonders in dem oberhalb des äußeren Muttermundes gelegenen Abschnitte hypertrophiert. Dieselbe wird von dem gut erhaltenen Oberflächenepithel bedeckt und beherbergt in dem straffen fibrillären Stroma die außerordentlich charakteristischen vielverzweigten, mit zähem Schleim angefüllten Drüsenschläuche. Die Dicke der Schleimhaut nimmt von oben nach abwärts ganz beträchtlich zu. Der obere Cervicalteil trägt nach Küstner meist erst in der zweiten Hälfte der Gravidität hypertrophische deziduaähnliche Cervixschleimhaut, während nach unseren Untersuchungen eine deziduale Umwandlung der Schleimhautzellen in der Cervix nicht stattfindet. Man sieht namentlich an dem Ruge'schen Präparat (Tafel 40, Fig. A u. B) recht schön, daß sich die Lage des Orif. ut. int. anatomisch genau bestimmen läßt. Cervixepithel mit seinem basal sitzenden Kern und dem fast nicht gefärbten Protoplasmaleib ist deutlich zu unterscheiden von dem mit mittelständigen Kern versehenen Korpusepithel, dessen Protoplasma deutlich tingiert erscheint. Während die Cervixdrüsen außer leichter Dilatation des Lumens

und Quellung der Zellen keine charakteristische Veränderung aufweisen, zeigen die Korpusdrüsen die von Opitz beschriebene Sprossenbildung. Diese stets wiederkehrenden Unterschiede zwischen Korpus- und Cervixepithel resp. -drüsen lassen die Lage des Orif. ut. int. genau bestimmen. Einen besonderen isthmischen Teil (Aschoff) zwischen Korpus und Cervix haben wir in der Gravidität nicht auffinden können.

Die Gefäße wachsen ebenso wie das zwischen den Muskelfasern gelegene Bindegewebe und vermehren sich durch Neubildung. Dasselbe ist für die Lymphgefäße und Nerven der Fall. Auch die Portio vaginalis zeigt Hypertrophie der Muskulatur und des serös durchtränkten und aufgelockerten Bindegewebes mit starker Hyperämie des Scheidenteils. Am Ende der Gravidität ist die ganze Dicke der Portio, ähnlich kavernösem Gewebe, von zahlreichen dicht nebeneinander stehenden erweiterten, strotzend mit Blut gefüllten Kapillaren und reichlichen Lymphgefäßen durchsetzt. Das Epithel ist dabei niedriger. Bondi fand in der Umgebung des äußeren Muttermundes knapp unter dem normal ausgebildeten Plattenepithel größere und kleinere Nester typischer Deziduazellen, obwohl das zweimonatliche Ei im Fundus saß; die Cervix war frei von solchen Einlagerungen. Die elastischen Fasern nehmen nur in der ersten Hälfte der Gravidität an Zahl und Stärke zu, besonders in den Interstitien der äußeren und mittleren Wandschicht, weniger in der inneren; in der zweiten Hälfte der Gravidität treten infolge von Verdünnung der Uteruswand und infolge der Dehnung der Fasern die elastischen Elemente an Entwicklung und Quantität zurück.

Das Corpus uteri in der Gravidität.

(Tafel 31—40.)

Veränderungen in der Muskulatur und Serosa des Uterus.

(Tafel 35, 38 u. 39, Fig. A u. B.)

Die aktive Vergrößerung des Uterus in der Schwangerschaft ist die Folge des Wachstumsreizes des Eies und kommt durch Hypertrophie und Hyperplasie der Muskelfasern, durch Vermehrung des Bindegewebes und der Gefäße, vielleicht auch der Nerven und der Serosa zustande. Kernteilungsfiguren der Muskelfasern werden nur in den ersten Monaten beobachtet.

Während Heschl die Vergrößerung des Uterus auf Hyperplasie, Sänger auf Hypertrophie der Muskelfasern zurückführt, sieht Meola die Dickenzunahme der Uteruswandung als Folge der Vermehrung des Bindegewebes an. Die Größe der Muskelzellen erreicht in der Schwangerschaft nach Sänger's Messungen eine Länge von 244 μ, nach v. Ebner 560 μ, nach Nagel sogar 600 μ und eine Breite von nahezu 12—22 μ, also mehr als zehnfache Vergrößerung. — Ciulla hat festgestellt, daß in den letzten zwei Monaten der Gravidität eine wahre fettige Degeneration des Uterus existiert; dieser degenerative Prozeß zerstört die hyperplastischen Muskelfasern und bewirkt dadurch einen fettigen Infiltrationsprozeß in den hypertrophischen Fasern, die auf diese Weise in ihrem Volumen reduziert werden; Rückkehr zur normalen Form.

Die blaßgranulierten, mit wellenförmig gezacktem Rande versehenen Zellen zeigen eine wechselnd deutliche Längsstreifung, manchmal auch eine Art von Querstreifung oder Faltung. Der stäbchenförmige Kern ist lang und schmal. In das interstitielle Bindegewebe, das in der Schwangerschaft reichlicher, sukkulenter und lockerer wird, sind Leukozyten und Mastzellen eingelagert. Die Muskulatur unter der Plazentarstelle führt, wie weiter unten geschildert, choriale Riesenzellen.

Auch die Serosa beteiligt sich an der Vergrößerung des Uterus durch Hyperplasie und Hypertrophie ihrer Elemente.

Ebenso hyperplasieren die elastischen Fasern wenigstens in der ersten Hälfte der Schwangerschaft, vor allem innerhalb der Wandungen und in der Nähe der Gefäße, aber auch in den Zwischenräumen der äußeren und mittleren Muskelschicht, weniger oder gar nicht in der inneren, außer in der Nähe der Tubenmündungen. Später findet eine relative Abnahme der Zahl der elastischen Fasern durch die Verdünnung der Uteruswand statt. Für die Feststellung der Frage, ob der Uterus bereits gravide war, ist die Tatsache der stärkeren Ausbildung des elastischen Gewebes nach der Konzeption von Bedeutung.

Auch das Gefäßsystem erfährt eine starke Veränderung. Die Arterien erhalten stärkere Muskelwände, die Venen eine kräftigere äußere und innere Längsmuskelschicht zu ihrer Ringmuskulatur. Die in der Gegend der Plazentarstelle vielfach anastomosierenden Venen

sind in der Gravidität stärker erweitert als verlängert. Charakteristisch für die Schwangerschaft ist die Beziehung der Venenwand zur Uterusmuskulatur; die Media der Venen verbindet sich nämlich innig mit den benachbarten Muskelschichten, so daß die Venenlumina als spaltförmige Kanäle zwischen den Muskelbündeln erscheinen — Uterinsinus.

Pankow hat namentlich an den kleineren Gefäßen von Uteri, welche geboren haben, so charakteristische Veränderungen beschrieben, daß aus ihnen allein der Entscheid auf überstandene Geburten getroffen werden kann. Die Arterien zeigen die größten Veränderungen in der inneren Hälfte bis zwei Drittel der Uteruswand in einer von außen nach innen zunehmenden Stärke, während die großen, nach der Serosa zu gelegenen Gefäßstämme nur eine Verdickung bzw. Aufsplitterung der Elastica interna neben einer geringen Zunahme und Verdickung der elastischen Fasern der Muscularis media aufweisen. Die Venen werden in allen Schichten des Uterus in mehr gleichartiger Weise ergriffen. An den Arterien im inneren Drittel der Uterusmuskulatur folgt auf eine feine, oft nur mit stärkster Vergrößerung eben noch wahrnehmbare, manchmal auch fehlende Elastica interna eine meist nur schmale, zirkuläre Muskelschicht, welche nach außen in ein breites, unregelmäßig geformtes, elastisches Band übergeht, das die Dicke der Gefäßwand oft um ein Mehrfaches übertrifft und dem Uterusgewebe direkt anliegt. Dieses Band aus meist strukturlosem, elastoidem Gewebe, in dem bei stärkster Vergrößerung dicht aneinander gelagerte, kleine unregelmäßige, bröcklig und gequollen aussehende Schollen mit hier und da regellos dazwischen verstreuten, einzelnen gewundenen und ebenfalls gequollenen Fasern zu sehen sind, ist oft nicht zirkulär angeordnet, sondern umspinnt das Arterienrohr als mehr oder minder weit herumreichende Sichel. In den äußeren Muskelschichten nimmt die innerhalb der elastoiden Hülle gelegene Muskularis von innen nach außen an Breite zu, und außerdem schließt sich an dieselbe noch eine mehr oder minder breite, bindegewebige Adventitia an. Im mittleren Drittel der Uteruswand folgt auf die zuweilen gar nicht vorhandene oder nur bei stärkster Vergrößerung wahrnehmbare Elastica interna eine gewöhnlich nur aus Ringfasern bestehende Muskellage, dann eine meist nur dünne Bindegewebsschicht und nach außen davon das gewöhnlich zirkulär verlaufende, etwas schmalere elastische Band,

an das sich eine vollkommen zirkulär oder nur partiell vorhandene, meistenteils von ziemlich dicken, langen elastischen Fasern durchsetzte Gefäßmuskularis und nochmals eine bindegewebige Hülle anschließen.

An den Venen findet sich außerhalb des Endothels eine mehr oder minder breite bindegewebig-muskulöse, nicht selten in Polstern gegen das Lumen vorspringende Lage, an welche sich nach außen eine meist aus bröckligen Schollen oder stark gequollenen Fasern bestehende gewöhnlich zirkulär, manchmal aber auch sichelförmig angeordnete elastoide Schicht mit direktem Übergang in die Uterusmuskulatur anschließt; oder es sind Muskulatur, Bindegewebe und elastische Fasern oder Schollen regellos durcheinander gelagert.

Bei der Rückbildung der Gefäßwand, bei der die Muskularis den stärksten Anteil nimmt, bestehen die regressiven Veränderungen in der ersten Zeit des Wochenbetts in Fettanhäufung, fettigem Zerfall, Auflösung „in feine körnige Massen", in späteren Wochen in hyaliner Entartung und Substituierung der Muskulatur durch gewuchertes Bindegewebe, wodurch die „offenbar sehr widerstandsfähigen, ursprünglich spärlichen elastischen Fasern viel deutlicher" hervortreten (Balin). Hand in Hand damit geht die Verdickung der Intima durch ein junges, zartes, mit einer größeren oder geringeren Menge spindelförmiger Zellen versehenes Bindegewebe, das in den inneren Gefäßschichten sich bildet. Diese sowie die erwähnten Veränderungen an der Media bilden die Ursache für die Entstehung der oben beschriebenen Bilder. — Graviditätssklerose. Nach Pankow's Ansicht werden wahrscheinlich besonders diejenigen Gefäße von dem Prozeß ergriffen, in welchen es durch Hineinwuchern fetaler Zellen oder hauptsächlich wohl durch die infolge der Geburt entstandenen Thromben zu Zirkulationsstörungen gekommen war, die also außer Funktion gesetzt waren.

An den Lymphgefäßen des schwangeren Uterus findet auch eine Vergrößerung und Vermehrung statt.

An den Nerven hypertrophieren nur die perifaszikulären Bindegewebsfasern. Frankenhäuser beschreibt vier Arten von Nervenfasern in den breiten Muskelbändern: doppelt konturierte, ein kernhaltiges Perineurium besitzende, blasse, netzbildende und knötchenführende Fasern, von denen er die letzteren als Endausläufer bis in die Muskelzellen verfolgen konnte. Einzelne der Nervenfasern lassen sich bis in die Dezidua verfolgen. Rasumovsky, v. Herff, Köstlin,

Gawronsky, Patenko sahen die einzelnen feinen Nervenzweige in der Uteruswand ein feines Maschenwerk um die uterinen Drüsen bilden.

Die Schleimhautveränderungen im allgemeinen während der Gravidität.

(Tafel 31, 32, 34, 35, 36, 37 u. 40.)

Die Veränderungen der Schleimhaut sind während der Gravidität bedeutend. Bei den jüngsten bekannten Stadien ist die Schleimhaut gewulstet und stark aufgelockert, man unterscheidet an ihr zwei Schichten, 1. eine oberflächliche, mehr kompakte, und eine tiefere spongiöse Schicht. Die spongiöse Schicht ist erheblich dicker als die kompakte, etwa im Verhältnis von 3 : 1. Zwischen Spongiosa und Muskularis findet sich noch eine dünne, ca. 0,5 mm dicke Schicht, in der die Schleimhaut nicht verändert ist. Letztere hebt sich von der Muskulatur in Form einer teils welligen, teils leicht zackigen Linie scharf ab. Einzelne Drüsen dieser untersten Schleimhautschicht sind zuweilen tief in die Muskelwand eingesenkt. Bis zum Ende der zweiten Woche sind die ovalen oder polyedrischen Stromazellen mit größerem gut färbbaren Kern größer und saftreicher und durch vermehrte Flüssigkeit etwas auseinandergedrängt, zeigen aber sonst keine Veränderung. Die Drüsen der kompakten Schicht, deren Epithelien normale Größe und Gestalt haben, sind durch Verengerung ihrer Mündungen nur etwas erweitert, die der Spongiosa deutlich erweitert und gewuchert. Die dicht gedrängten, schmalen, spindelförmigen Stromazellen haben, namentlich in der Nähe der Gefäße und Drüsen, einen stark dunkel gefärbten ovalen Kern. Die Drüsen selbst sind stark geschlängelt, weit und vielfach ausgezackt dadurch, daß ihre Wandung spitze und rundliche papillenartige Sprossen und Leisten nach dem Lumen der Drüsen vortreibt, auf denen das schmale, hochzylindrische Epithel in dichten Büscheln aufsitzt. (Diese von Opitz als für Gravidität charakteristisch angegebene Drüsenveränderung ist nicht beweisend, da sie auch außerhalb der Schwangerschaft beobachtet wurde.) Die beschriebene Erweiterung des Drüsenlumens hat eine Verschmälerung der Interstitien zwischen den einzelnen Drüsen zur Folge. Die Epithelgrenzen werden undeutlicher, so daß eine entfernte

Ähnlichkeit mit Synzytien zur Annahme einer mütterlichen Synzytiogenese geführt hat. In der an die Muskulatur angrenzenden (sogenannten dritten) Schicht zeigen die mit niedrigem Zylinderepithel ausgekleideten Drüsen keine erhebliche Erweiterung und Verästelung, so daß die durch Einlagerung kleiner ovaler Zellen ausgezeichneten Interstitien hier breiter erscheinen. Zahlreiche, von Bindegewebe umgebene Arterien durchsetzen die Schleimhaut in schräger Richtung und folgen in korkzieherartigen Windungen dem Verlauf der Drüsen; die Spongiosa enthält außer diesen auch venöse Gefäße.

Unter den Veränderungen der dritten Woche steht obenan die allmähliche Veränderung des Epithels und die Ausbildung der charakteristischen Deziduazellen, welche in den früheren Stadien sich hauptsächlich auf die nähere Umgebung des Eies beschränkte.

Das bereits am Ende der zweiten Woche niedrige Oberflächenepithel wird platter, die Zellgrenzen noch undeutlicher. Am Ende des dritten Monats ist es gewöhnlich durch Verflüssigung des Plasmas und Resorption verschwunden. Durch Verbreiterung des Stromas der Kompakta werden die Drüsen auseinandergedrängt und ihre Mündung verschlossen; (sechste Woche) im vierten Monat finden sich im Lumen der Drüsen noch abgelöste degenerierte Epithelien oder sie sind schon ganz verschwunden. Die Drüsenräume der Spongiosa erweitern sich noch mehr und wachsen regenschirmartig auseinander, d. h. sie werden länger ausgezogen und verlaufen der Muskelwand parallel. Die im zweiten Monat vorhandenen papillären Sprossenbildungen verschwinden allmählich, indem die anfangs hohen Epithelzylinder niedriger und platter werden, die man im vierten Monat noch im Lumen oder an der Innenwand der spaltförmigen Räume, die von den Drüsen zurückbleiben, vorfindet, um später ganz zu verschwinden.

Als zweite wichtige Veränderung findet die deziduale Umwandlung der Stromazellen statt. Die bindegewebigen, protoplasmareichen Zellen des Stromas wandeln sich in große, helle, bläschenförmige Zellen von rundlicher, ovaler, polygonaler, zuweilen spindelförmiger Gestalt um, deren Größe zwischen 20—50 μ schwankt. Die mit zartem Protoplasma und mit einem großen, meist rundlichen, schlecht färbbaren Kern ausgestatteten Zellen sind durch dünnere und stärkere Fortsätze untereinander und mit dem interzellulären Fasergerüst verbunden und liegen in der Kompakta oft so dicht, daß sie das

Aussehen von geschichtetem Plattenepithel bekommen. Zwischen diesen Deziduazellen finden sich meist in größerer oder geringerer Menge kleine, polygonal gestaltete Zellen mit dunklerem granuliertem Protoplasma und dunkler gefärbtem Kern, die Marchand als Jugendformen der Deziduazellen auffaßt. Nicht selten sah dieser Forscher an ihnen auch direkte Kern- und Zellteilungen. Die mit reichlichen, normal großen Spindelzellen ausgestattete Spongiosa ist relativ ärmer an Deziduazellen; etwas reichlicher innerhalb der breiten Gewebsinseln, spärlicher in den dünnen Gewebspfeilern zwischen den Drüsen. Gegen die Muskularis hin zeigt die Schleimhaut gar keine wesentliche Veränderung außer deutlicher Auflockerung. Nach dieser Darstellung nimmt die Stärke und Ausdehnung der Schleimhautveränderungen von der Oberfläche nach der Tiefe hin ab, desgleichen auch vom Fundus gegen die Cervix hin, woselbst die Schleimhaut über dem inneren Muttermund dünn, mehr aus Kompakta besteht und arm an Drüsen ist. Die hier vorhandenen Deziduazellen sind nicht sehr groß. Die Gestalt der Deziduazellen variiert aber nicht nur an verschiedenen Stellen der Schleimhaut, sondern auch ganz wesentlich nach dem Stadium der Schwangerschaft; sie nehmen an Größe zu bis zum dritten oder vierten Schwangerschaftsmonat, dann infolge Druckes des wachsenden Eies auf die Uteruswand und der in der zweiten Hälfte der Schwangerschaft beginnenden Rückbildung der Dezidua durch Koagulationsnekrose oder Verfettung der Zellen wieder ab, um schließlich mehr der ursprünglich spindligen Form sich zu nähern mit paralleler Anordnung zur Oberfläche, so daß sie am Ende der Gravidität oft schwer von den Muskelzellen zu unterscheiden sind. Die Dezidua wird zum größten Teil bei der Geburt und im Wochenbett abgestoßen und geht zugrunde, daher ihr Name. Was die Abkunft der Deziduazellen anlangt, so steht jetzt fest, daß sie von den bindegewebigen protoplasmareichen Zellen des Stromas abstammen. Da sich unter den perivaskulären Zellen der Adventitia der kleinen Schleimhautarterien besonders viele plasmareiche Rundzellen finden, leitete Waldeyer die Dezidua von ihnen ab.

Deziduazellen kommen übrigens auch gelegentlich und wahrscheinlich nur unter pathologischen Verhältnissen (Entzündung) in der Uterusmuskulatur, namentlich in der Umgebung von Arterien vor und außerdem stellenweise im Bauchfellüberzuge des Uterus und der Ad-

nexe, sowie an der Oberfläche des Ovariums. Wichtig ist es ferner zu merken, daß die Deziduazelle zwar nicht absolut charakteristisch für die Schwangerschaft ist (sie findet sich auch bei Endometritis und in der Membrana dysmenorrhoica), aber doch stets im Uterus vorkommt, wenn Schwangerschaft besteht.

Die verschiedenen Abschnitte der Dezidua.

(Tafel 31, 32, 34, 35, 36, 37 u. 40.)

Ehe wir uns nun mit den einzelnen Teilen der Dezidua beschäftigen, werden wir in Kürze die Einbettung des Eies betrachten.

Über die Art der Einbettung des Eies und die Bildung der Fruchtkapsel gibt es verschiedene Hypothesen. Seit der Kenntnis des Peters'schen Eies steht es fest, daß auch das menschliche Ei anfangs fest und unauslösbar in der Schleimhaut liegt. Sowie das Ei auf die Uterusmukosa gelangt, zerstört es an der Anlagerungsstelle das Oberflächenepithel, frißt ein Loch in das ödematöse subepitheliale Bindegewebe und lagert sich in dieses hinein. Hierbei soll es durch Eröffnung von Kapillaren zu einem kleinen Bluterguß kommen, welcher, in Fibrin umgewandelt, den Schleimhautdefekt über der Eikuppe deckt (Peters Gewebspilz); Reste der Fibrindecke sollen sich auch später noch finden (Leopold). Bei dem Rauscher'schen Ei von nicht ganz zehn Tagen fehlten die Residuen eines narbigen Verschlusses an der Eikapsel völlig, während Jung an seinem ca. 11—12 Tage alten Ei den Peters'schen Gewebspilz resp. das Bonnet'sche Schlußkoagulum nachweisen konnte. Die Ränder des Schleimhautdefektes scheinen sich dem oberen Eipole dann wieder zu nähern. Das Ei bleibt in der Kompakta liegen.

Die Decidua capsularis.

(Tafel 31 u. 35.)

Der die obere Eihemisphäre bekleidende Teil heißt Decidua capsularis seu reflexa, der untere Decidua basalis seu serotina. Die übrige umgewandelte Uterusschleimhaut heißt Decidua parietalis seu vera. Man unterscheidet an der Decidua capsularis einen äquatorialen dickeren Teil, d. h. die das Ei überziehende Deziduaschicht, die gegen die

Vera hin mit einer wallartigen Verdickung (Ringwall von W. His sen.) und einer zirkulären Furche endet, und einen polwärts gelegenen dünneren Teil. Der histologische Aufbau der oberflächlich ödematösen äquatorialen Kapsulariszone gleicht dem der Dezidua, d. h. sie enthält jugendliche Formen von Deziduazellen und unveränderte Stromazellen, dann aus der Basalis stammende Drüsen mit gut erhaltenem, zur Degeneration neigenden Epithel und reichliche bluterfüllte Endothelräume. Die meridional zur Eioberfläche verlaufenden Drüsen münden stets nach der Außenfläche, niemals gegen das Innere der Fruchtkapsel. Der polare Teil der Kapsularis besitzt ein zellreiches derbes Stroma mit allen Übergängen von der normalen Stromazelle zur Deziduazelle. Das Deckepithel wird flacher und schwindet gegen den Pol völlig. Drüsen sowie größere Blutgefäße fehlen meist. Dieser Aufbau der Decidua capsularis bleibt erhalten bis etwa zur sechsten Woche, in der die Plazentarentwicklung eine größere Rolle zu spielen beginnt. Durch mangelnde Ernährung infolge von Abnahme der Blutgefäße nach der Reichert'schen Narbe zu und infolge von Dehnung des schlecht ernährten Gewebes durch den Innendruck des wachsenden Eies kommt es schon frühzeitig zu einer an der Kuppe beginnenden fibrinös-hyalinen Degeneration — Koagulationsnekrose —, die immer weiter nach der Peripherie fortschreitet. Durch allmähliche Resorption des völlig degenerierten Kapsularisgewebes verschwindet dieselbe im vierten bis sechsten Monat. Die Drüsen degenerieren ebenfalls und sind in der Nähe der Umschlagsstelle nur bis zum fünften Monat nachzuweisen. Bei sehr dicker Kapsularis können sie in den polwärts gelegenen Partien oft noch bis zum vierten Monat erhalten bleiben.

Decidua basalis.

(Tafel 31, 32, 34 u. 35.)

Die Decidua basalis = serotina zeigt als ursprünglichen Abschnitt der Vera anfänglich denselben Bau wie diese, nur daß ein Teil der Kompakta an der durch das Ei verdrängten Stelle fehlt. Auch unterhalb des Eies findet sich noch eine Schicht kompakten Gewebes mit eingelagerten Drüsen und Gefäßen, die einen zur Oberfläche parallelen Verlauf haben. Die oberste Lage der Basalis tritt früh-

zeitig in Verbindung mit den Chorionzotten des Eies und bildet den mütterlichen Anteil der Trophosphäre, die später abgehandelt werden soll. Durch Einbeziehung immer weiterer Schichten der Basalis in die Trophosphäre verdünnt sich die erstere von Woche zu Woche immer mehr. Anfangs erfolgt die Einschmelzung der Basalis nur in einer der Eioberfläche konzentrischen Schicht, von der Zeit der Plazentabildung ab aber ungleichmäßig. Am Ende der Schwangerschaft ist fast die ganze Dicke eingeschmolzen, und bleiben nur einzelne hohe säulen- oder kegelförmige Reste bestehen als sog. Septa placentae.

Bei dieser Umwandlung sind bemerkenswert die Veränderungen an den Gefäßen, die Degeneration der Deziduazellen und die Durchsetzung des mütterlichen Gewebes mit chorialen Zellen.

Die Blutgefäße der Basalis zeigen schon in der zweiten Woche eine stärkere Erweiterung als in der Vera. Da außerdem zahlreiche Drüsenräume der Spongiosa sich noch mit Blut füllen, so hebt sich das spätere Gebiet der Plazenta scharf gegen die übrige Uterusschleimhaut ab. Korkzieherartig gewundene Arterien ziehen, umgeben von zellreichem Bindegewebe, in die interglandulären Inseln und Balken, ohne Äste abzugeben, bis in die Trophosphäre hinein. Die Venen sind zu fast wandungslosen Spalträumen erweitert und gehen gegen das Ei hin in stark erweiterte Kapillaren über. Mit fortschreitender Gravidität bleiben nur die Arterien bestehen, Kapillaren und Venen verschwinden bis auf die an der Muskelgrenze und an der Peripherie der Plazenta gelegenen, und werden zu intervillösen Räumen umgewandelt. Das Endothel der Gefäße ist angeschwollen. Bei dem Rauscher'schen Ei münden vielfach weite mütterliche Gefäße in die Eikammer ein. Im Bereich der Randdezidua finden sich an mehreren Stellen seitlich arrodierte und mit der Eikammer in offener Kommunikation stehende Drüsenausführungsgänge, welche der Autor als Beweis für das parasitäre aktive Vordringen der Trophoblastzellen auffaßt. Ähnliches beobachtete Frassi. Die Decidua basalis zeigt weite Drüsenhohlräume, mit Blut gefüllt, deren Entstehung Rauscher sich so denkt, daß die Kommunikation seitlich arrodierter und vom intervillösen Raum her mit Blut gefüllter Drüsen mit der Eikammer nachträglich verloren ging.

Die Degeneration der Deziduazellen in der Basalis erfolgt

durch Koagulationsnekrose, deren Endprodukt wie in der Kapsularis eine fibrinöse Masse ist. Zunächst wandelt sich die Interzellularsubstanz in Fibrin um, dann folgen die Deziduazellen, in denen der Prozeß mit Vakuolenbildung im Protoplasma und Kernzerfall beginnt. Nicht selten sieht man an der Oberfläche der Basalis einen konzentrischen Streifen von Fibrin, den sog. Nitabuch'schen Fibrinstreifen, oft aber findet man an Stelle einer gleichmäßigen, das Ei umziehenden Schicht unregelmäßige dünnere oder dickere Massen Fibrins. In der Spongiosa kommt es erst spät zur Fibrinbildung, das Fibrin fällt sowohl in der Kompakta wie in der Spongiosa der Resorption anheim. Um die Gefäße herum bleiben größere Gewebsinseln lange Zeit, zum Teil während der ganzen Schwangerschaft, bestehen. Während dieses Resorptionsprozesses in der Decidua basalis kommt es andauernd zur Neubildung von Deziduazellen in den tieferen Lagen, so daß normalerweise immer noch die tiefsten Lagen der Basalis fast vollkommen bestehen bleiben; sie zeigen gegen Ende der Gravidität eine mit der Muskularis parallele Schichtung. Auch die Drüsen der Basalis fallen einer allmählich von oben nach unten fortschreitenden Degeneration anheim. Schon bei jungen Eiern findet man das Epithel abgeplattet, verschmolzen, zerfallen, das Lumen mit Schleim und Detritus erfüllt. Indem der Zerfall allmählich auf die Spongiosa übergreift, entsteht ein schwammig lamellöses Gerüst. Die unmittelbar an die Muskulatur anstoßende Schicht bleibt am längsten erhalten. Bis zum fünften Monat findet man noch Drüsen, gegen Ende der Schwangerschaft sind sie fast vollkommen verschwunden.

Schon frühzeitig breiten sich die chorialen Zellen in der näheren Umgebung des Eies aus; aber erst vom zweiten und dritten Monate ab durchsetzen sie die Basalis in größeren Mengen und erscheinen dann nicht nur als einkernige Zellen, sondern auch als mehrkernige sog. synzytiale Riesenzellen.

Auch in der Muskularis beobachtet man sie als protoplasmatische Massen und Klumpen mit großen, oft mehrfachen Kernen, in den tiefen Schichten zeigen sie oft die Form von dicken Spindeln, deren Längsachse senkrecht zur Oberfläche oder parallel den Gefäßen gerichtet ist. Da sie oft dicht unter dem Endothel, das sie zuweilen herniös vorwölben, und in die Gefäßlumina eindringen, so nehmen einige Autoren an, daß sie aus den Bindegewebszellen der Gefäßwandung

entstehen. Infolge ihrer morphologischen Ähnlichkeit mit Chorionzellen halten andere Autoren die Riesenzellen für Wanderelemente, die vom Chorionepithel herrühren. Der Zusammenhang der fraglichen Zellen mit den Zellsäulen der Haftzotten, das direkte Eindringen der Chorionzellen in die Mukosa und Muskularis läßt keinen Zweifel an der chorialen Entstehung der „epithelialen Zellen" (Frassi) und der Riesenzellen zu; eine Wanderung durch aktive Bewegung der Zellen liegt nicht vor, sondern ein Einwuchern nach Art destruierender Neubildungen (R. Meyer).

Die Plazenta.

(Tafel 31, Fig. B. Tafel 32 u. 33.)

Die Primärzotten.

Das Ei wird zottenlos in die Schleimhaut aufgenommen, aber bald nach der Einbettung beginnt die Zottenbildung. Die Zotten finden sich in der Regel rings herum auf der ganzen Eiperipherie (gleichmäßig-sphärische Zottenausbildung) (Peters, Warthon, Jones, Siegenbeck van Heukelom, Ahlfeld, Kollmann, Thomson, Marchand, Merttens, His sen., Graf Spee, Pfannenstiel); andere Autoren (Reichert, Mall, Keibel) fanden sie wesentlich äquatorial — Pol und Gegenpol frei. Wieder andere (His sen., Leopold, Breus) sahen wesentlich den Kapsularispol frei von Zotten. Entsprechend dem ganz besonders günstigen Ernährungszustand an der Basis findet man daselbst die reichlichste Zottenentwicklung, und da hier die Ausbildung der Plazenta stattfindet, wuchern die Zotten hier besonders intensiv, so daß man bei Eiern der vierten Woche an der Basis die Anlage der Plazenta findet, während auf der Kapsularis bereits die Zotten fehlen.

Die Zottenbildung beginnt mit epithelialer Sprossung des Ektoblasten, das Mesenchym folgt nach und senkt sich in die Sprossen ein.

Was die histologische Struktur der fertigen Zotten anlangt, so bestehen sie aus einer feinfaserigen, bindegewebigen, zellarmen Grundsubstanz, in welche vorwiegend sternförmig verästelte Zellen eingelagert sind. Anfangs ist das Stroma gefäßlos, später findet man mit kernhaltigen Blutzellen ausgefüllte Spalten und im dritten oder vierten Monat sieht man in jeder Zotte ein arterielles und venöses Gefäß nebst einem ausgedehnten Kapillarnetz. Die Gefäße stammen von den Verzweigungen

der Nabelarterie und den Wurzeln der Nabelvene her. Dieses bindegewebige Stroma ist bekleidet mit einer zweifachen Schicht epithelialer Elemente. Die innere — Langhans'sche Zellschicht oder einfach Zellschicht genannt — besteht aus großen rundlichen oder kubischen, oft auch zylindrischen und nicht selten polygonalen scharfbegrenzten Zellen mit hellem, klarem, sehr wenig tinktionsfähigem Protoplasma und relativ großen kugeligen, selten abgeplatteten, stark gefärbten Kernen, mit häufigen Mitosen, die senkrecht zur Chorion- und Zelloberfläche gestellt sind. Nach Langhans enthalten diese Zellen Glykogen.

Die oberflächliche Schicht des Zottenepithels, das Synzytium, besteht aus einer zusammenhängenden, ungeteilten, homogenen Protoplasmamasse und zahlreichen polymorphen, intensiv färbbaren Kernen. An dünnen Stellen ist das Synzytium kernlos, an dickeren liegen mehrere Kerne neben- und übereinander. Von seiner Oberfläche gehen häufig keulenartige, kernreiche Sprossen und Fortsätze aus, sog. synzytiale Riesenzellen. Mitosen fehlen hier völlig. Das Protoplasma enthält gelegentlich Vakuolen, die indessen zum Teil auch völlig vermißt, zum Teil für pathologisch gehalten werden. An der freien Oberfläche trägt das Synzytium, wenigstens früher Stadien, deutlich einen feinen Borstenbesatz, der wahrscheinlich einer bürstenförmigen Auffaserung des Protoplasmas seine Entstehung verdankt. Die beiden Zellüberzüge der Zotten sind in den ersten Monaten meist scharf voneinander geschieden.

Bezüglich der Genese des Zottenüberzuges steht fest, daß die Langhans'sche Zellschicht vom fetalen Ektoblast stammt; auch die Herkunft des Synzytiums ist heute kaum mehr strittig, da es von fast allen neueren Forschern vom fetalen Ektoderm (Kölliker, His sen. u. a.) abgeleitet wird, während eine abnehmende geringe Zahl von Autoren das Uterusepithel oder das Endothel der Gefäße als Ausgangspunkt betrachten.

An reifen Plazenten ist von den zwei beschriebenen Zellschichten nur noch eine erkennbar, deren Abstammung zwar nicht sicher nachweisbar ist, aber nach dem Färbungsverhalten dem Synzytium nahesteht und häufig noch Sprossung zeigt. Die histogenetische Unterscheidung der beiden Schichten hat wenig Wert; die Synzytiumbildung erfolgt höchstwahrscheinlich lediglich unter dem Einfluß der Ernährung

durch das Blut oder Serum der Mutter; wahrscheinlich kann man die Langhansschicht als eine Reserveschicht betrachten.

Die Bildung der Plazenta.

Die das Ei umgebenden Zotten des Chorion laeve an der Kapsularis atrophieren, die basalen Zotten dagegen wuchern stark, Chorion frondosum. Dieses greift nun tiefer in die Basalis ein und so gewinnt das anfangs ziemlich locker in der Kapsel liegende Ei festere Verbindung mit dem mütterlichen Gewebe. Indem die Zotten in die Basalis eindringen und die Deziduazellen teilweise einer frühen Auflösung verfallen, bleiben vom Basalisgewebe nur mehr oder weniger hohe säulen- oder kegelförmige Reste stehen, die Septa placentae und eine schmale basale Schicht. Wie bereits früher erwähnt, treten in den primär intervillösen Raum zahlreiche eröffnete Gefäße, teils Arterien, teils Venen ein. In die Mündung der letzteren senken sich sowohl an der Basalis wie an den unteren Abschnitten der Kapsularis Zottenbüschel ein, wobei eine Erweiterung der Gefäßmündung eintritt. In Arterienmündungen dagegen treten die Zotten nicht ein. Indem sich die Venen immer mehr auf Kosten des in Auflösung begriffenen Zwischengewebes erweitern, bilden diese riesenhaft erweiterten Venen die sekundär intervillösen Räume. Nur am Rande und an der Basis der Plazenta finden sich noch Venen erhalten. Die wohlerhaltenen Arterien ziehen von der Muskularis durch die tiefe Schicht der Basalis hindurch, in die Septa placentae, hinein.

Wie wir sehen, haben die Zotten den größten Anteil an der soliden Masse der Plazenta. Durch fortgesetzte baumartige Verästelung der Zotten entstehen allmählich Zottenkomplexe, die man bei der ausgebildeten Plazenta als Kotyledonen bezeichnet. Die in die erweiterten Venenmündungen eintretenden, vom mütterlichen Blut umspülten Zotten bezeichnet man als Annäherungszotten, während ein kleinerer Teil der Zotten mit dem dezidualen Stroma direkt in Verbindung tritt — Haftzotten. Das Synzytium schiebt sich von den Zotten auf die Oberfläche der Decidua basalis vor; die Langhans'sche Zellschicht legt sich in Gestalt von „Zellsäulen" direkt an das mütterliche Stroma an, wuchert unter Nachschub von fetalem Bindegewebe stellenweise eine Strecke in dasselbe hinein, um dann in der Regel haken- oder ankerförmig umzubiegen. Doch dringen

die Zotten unter normalen Verhältnissen nicht tief ein. Indem auch ein Teil der in die Venenspalten eingedrungenen Zottenbüschel seitwärts Fuß faßt, beteiligen sie sich auch an der Bildung von Haftzotten. Das Chorion frondosum ragt in den ersten vier Monaten in den Basalteil der Kapsularis hinein. Nach Verschmelzung der Kapsularis mit der ihr anliegenden seu Vera Parietalis atrophieren die der ersteren angehörigen Zotten. Die Angabe, daß die Zotten der Basalis an der Peripherie weiter wuchern und unter der dort angrenzenden Decidua parietalis seu vera in die venösen Gefäße eindringen, konnten wir nicht bestätigen; jedenfalls ist dieser Prozeß ganz unerheblich.

Die ausgebildete Plazenta.
(Tafel 32, 33 u. 34, Fig. B.)

Die ausgebildete Plazenta besteht von innen nach außen aus

1. Amnion,
2. Chorionhaut (Chorion frondosum) oder Membrana chorii,
3. Chorionzotten,
4. Dezidua.

Das Amnion ist dem Embryo zugekehrt und überzieht die Innenfläche des Chorion, es besteht aus einer dünnen Bindegewebslage mit ovalen, spindel- oder kernförmigen Zellen, die am Nabelstrang in das Gewebe der Warthon'schen Sulze übergeht, und einem einschichtigen Pflasterepithel mit unscharfen Zellgrenzen an der Oberfläche. Später, etwa vom vierten Monat ab, sind die Epithelzellen eng aneinandergereiht, mehr kubisch oder seltener niedrig zylindrisch, einschichtig. An der Übergangsstelle des Amnions auf den Nabelstrang ist das Epithel mehrschichtig. Unterhalb des Amnions liegt der kindliche Teil der Plazenta, das Chorion; dieses bildet eine dicke bindegewebige Schicht, „Membrana chorii", mit den von der Nabelschnur eintretenden Gefäßästen; ihre Unterfläche ist mit den Chorionzotten besetzt. Letztere bilden die Masse der Placenta fetalis, enden größtenteils frei in dem mit mütterlichem Blute gefüllten intervillösen Raume und nur eine geringe Zahl dringt bis zur Dezidua vor und verankert sich hier: die Haftzotten. Das Zottenstroma bilden sternförmig verästelte Bindegewebszellen, in deren feinem Maschenwerk die fetalen Kapillarnetze liegen. An seiner Oberfläche trägt es einen Zellmantel, der nicht so deutlich wie zu Beginn der Schwangerschaft

aus zwei scharf geschiedenen Zellarten besteht. Mit fortschreitender Schwangerschaft verschwindet nämlich, wie erwähnt, die Langhans'sche Zellschicht nahezu ganz, und auch der in reifen Plazenten sehr schmale synzytiale Mantel zeigt Degenerationsvorgänge.

In dem mütterlichen Anteil der Plazenta, der Decidua basalis sind die Deziduazellen im Verlauf der Gravidität durch Zug und Druck gewissermaßen umgeordnet, so daß Strecken parallel mit in der Tiefe liegenden schmalen Zellen, mit Inseln von großen polygonalen Zellen abwechseln. Mit fortschreitender Schwangerschaft, besonders gegen das Ende, treten in der Dezidua hyaline resp. fibrinöse Umwandlungen, Trübungen des Protoplasmas, Zellnekrosen, Verkalkungen, Thrombosen der Gefäße auf. An der Oberfläche der Basalis findet man den bereits geschilderten Nitabuch'schen Fibrinstreifen, der gegen den intervillösen Raum zu vom Synzytium überdeckt ist. Verstreut findet man größere Inseln von Fibrin auch in der Tiefe der Basalis gegen die Muskulatur hin. Am Plazentarrand soll noch eine dünne Schicht Dezidua eine kurze Strecke unter die Chorionplatte als sog. Winkler'sche Schlußplatte vordringen, weil bei der Vergrößerung der Plazenta die Zotten zwischen die kompakte und spongiöse Schicht vordringen, und sie in zwei Lagen spalten sollen. Nach Kölliker handelt es sich nicht um eine subchoriale Platte, sondern nur um einen Ring. Von der kompakten Schicht der Basalis entspringen verschieden dicke, mehr oder minder lange Scheidewände, die schon erwähnten dezidualen Septa placentae, die meist im intervillösen Raume enden, ohne die Membrana chorii zu erreichen. Nur am Plazentarrande verwachsen sie mit der letzteren zu einer schmalen, der Konkavität der Plazenta parallel verlaufenden Platte — dem subchorialen Schlußring. Diese Septa, an welche sich Zotten anheften, teilen den von mütterlichem Blute durchspülten intervillösen Raum in unvollständig abgetrennte kleinere Nebenräume, denen äußerlich die „Kotyledonen" entsprechen. Die Arterien treten in korkzieherartig gewundenem Verlauf, meist ohne Äste abzugeben, durch die Decidua basalis hindurch hauptsächlich zu den Septa placentae, in denen sie bis nahe zur Chorionplatte aufsteigen können. Auf diesem Wege findet eine Reduktion ihrer Wandung statt, so daß diese schließlich nur noch aus feinen Endothelrohren mit einer dünnen Lage faserigen, wenig kernreichen Bindegewebes besteht. Kurz vor ihrer Mündung ver-

zweigen sich die Arterien und besitzen in den Septen mehrere Öffnungen nach dem Zwischenzottenraum. Die Venen beginnen mit Vorliebe auf der Fläche des dezidualen Bodens mit mehreren relativ großen Öffnungen. Auch ihre Wand ist stark reduziert; sie stellen anfangs reine, aber sehr weite Endothelrohre dar. Nur allmählich werden sie durch eine sehr dünne Bindegewebsschicht verstärkt und verlaufen dann in weiten, sehr flachen Schlingen allmählich gegen die Muskularis hin zu den Venen des Uteruskörpers. So kommt es, daß man auf dem Durchschnitt der Decidua basalis weite, venöse Lakunen, ähnlich wie in der Muskularis, trifft. Durch die nach den Venen gerichtete Blutströmung werden die freien Zottenenden eine kleine Strecke weit in die Venenmündung mitgerissen. Die Utero-Plazentarvenen dehnen sich am Rande der Plazenta zu großen, oft 1 cm und darüber Lichtweite zeigenden Lakunen aus, die als Randgefäß oder Randsinus bezeichnet werden. Dasselbe ist aber nicht als eine kreisförmig verlaufende Vene aufzufassen, sondern es besteht aus den meist tangential austretenden Venensinus, die an vielen Stellen mit dem intervillösen Raum zusammenhängen.

Im Zwischenzottenraum findet man hier und da Gewebsinseln, die eine große Ähnlichkeit mit Dezidua zeigen, aber von neueren Untersuchern für Chorionepithelherde erklärt werden. Das Blut befindet sich also im intervillösen Raum außerhalb des Endothelüberzuges der Gefäße.

Der Nabelstrang.

(Tafel 47, Fig. B, und Tafel 48.)

Der Nabelstrang setzt sich zusammen aus der Amnionscheide, die am plazentaren Ansatze eine sichelförmige — Schultze'sche — Falte bildet, und dem Stroma. Das Stroma wird durch vielgestaltige, fein verzweigte Bindegewebszellen und -fibrillen gebildet, dessen Maschen eine schleimig-gallertige Flüssigkeit die Wharton'sche Sulze ausfüllt. Unter dem Amnion und um die Nabelschnurgefäße ist das Bindegewebe etwas dichter. Die beiden Arterien und die Vene sind ebenso, wie der Nabelstrang selbst, spiralig gedreht, geben in ihrem Verlaufe keine Gefäße ab und die Arterien anastomosieren erst in der Ansatzstelle in der Plazenta unter Erweiterung ihres Lumens. Die

Ringmuskulatur ist kräftig entwickelt. Die Intima fehlt. Vasa vasorum, Lymphgefäße und Nerven konnten bisher mit Sicherheit nicht nachgewiesen werden. (Fossati fand unter Anwendung von Apathy's Methode ein die Plazentargefäße umgebendes Netz, welches sich an die Epithelschicht anlehnte und das er wegen seiner ungewöhnlichen Reaktion weder dem Binde- noch Nervengewebe zuschreiben kann.) Das Lumen der Vene ist noch größer als das der Arterien, doch ist sie dünnwandiger. Über das Vorhandensein von Klappen gehen die Meinungen auseinander. An den Arterien bestehen eine Art rudimentärer Klappen: Valvulae Hobokenii.

Der Amnionüberzug geht am Nabel in die Bauchhaut des Kindes über und ist daselbst auf eine kurze Strecke ($^1/_2$ cm) von dem mehrschichtigen Plattenepithel der Haut überzogen. Das Stroma dagegen hört scharf abgesetzt am Nabel auf und trifft auf ein gefäßreiches Bindegewebe, das für den Abfall der Nabelschnur von Belang ist.

Tube.

(Tafel 50—56.)

Der Eileiter baut sich aus drei gut unterscheidbaren Schichten auf: 1. der Tunica serosa, dem Bauchfellüberzug (Perisalpingium), an die sich eine deutlich entwickelte Subserosa anschließt, 2. der Tunica muscularis, mit einer schwächeren äußeren Längsschicht (Stratum longitudinale) und einer starken inneren Kreisfaserschicht (Stratum circulare) und 3. der Tunica mucosa, der Schleimhaut (Endosalpingium). Die Mächtigkeit der Schichten ist in den einzelnen Abschnitten des Eileiters eine ganz verschiedene. So überwiegt in der Pars isthmica tubae die Muskelschicht, in der Ampulle das Endosalpingium mit reichlicher Faltenbildung, während die Pars intraligamentaria, der Zwischenteil, den allmählichen Übergang von der einen zur anderen Form zeigt.

Tube des Neugeborenen.

(Tafel 50.)

Der Bau ist nicht wesentlich verschieden von dem bei Erwachsenen. In der Zeit von der Geburt bis zur Geschlechtsreife kommt es neben der nicht sehr erheblichen kontinuierlichen Größenzunahme des Eileiters zu einer Streckung der anfänglich sehr deutlich ausgesprochenen Tubenwindungen. An diesem langsamen Anwachsen der Eileiter, deren Fimbrien zunächst schwach entwickelt sind, bis zur Pubertät, nehmen auch ihre Schleimhautfalten teil. Gering sind die Veränderungen in der Ringmuskelschicht, stärker die Entwicklung einer größeren Zahl längs oder schräg verlaufender Muskelbündel. Ihre volle Ausbildung soll nach Wendeler aber erst während der Geschlechtsreife erfolgen.

Charakteristisch für die kindliche Tube ist das Verhalten der elastischen Fasern. Im ersten Lebensjahre finden sich nur im Peritoneum und im subserösen Bindegewebe zarte und sehr kurze elastische

Fasern, hauptsächlich im perivaskulären Bindegewebe. Vereinzelt trifft man in der äußeren muskulären Längsschicht von kurzen, feinen Fasern eingefaßte Bündel; bei neugeborenen Mädchen fehlen die elastischen Fasern gänzlich. Allmählich nehmen diese eben besonders in der Umgebung der Gefäße und vereinzelt in den Muskelschichten an Zahl, Länge und Dicke zu. Den stärksten Fortschritt macht jedoch das elastische Gewebe in der Pubertätszeit, wo es in allen Schichten, mit Ausnahme der Mukosa, reichlicher vertreten ist. Zum erstenmal treten hier in der Basis der Schleimhaut eine geringe Zahl feiner, zarter, sehr kurzer elastischer Fasern auf. Vollkommen entwickelt ist das elastische Netz bei Frauen im Alter von 21 bis 45 Jahren.

Tube der geschlechtsreifen Frau.

(Tafel 51—55.)

Den äußeren Überzug der Tube bildet das Peritoneum, das hauptsächlich aus dünnen, weitmaschigen Bindegewebsbündeln mit spärlichen Bindegewebszellen und zahlreichen, wesentlich der Fläche nach angeordneten, sich in verschiedenen Richtungen durchkreuzenden, elastischen Fasern besteht. Die freie Peritonealoberfläche überzieht eine einfache Lage platter, polygonaler Epithelzellen, deren Größe nach dem jeweiligen Dehnungszustand der Tube wechselt. Am lateralen Tubenende geht das Peritonealepithel auf das Tubenepithel der primären Fimbrien unvermittelt über. Unmittelbar unter dem Peritoneum liegt eine stark von longitudinalen Muskelbündeln durchsetzte, weitmaschige Bindegewebsschicht, die am oberen Tubenrand, wo das Peritoneum eine Duplikatur bildet, sowie in der Mesosalpinx viel dicker als an den beiden Seitenwänden ist. Die Dicke dieser Schicht verändert sich in den verschiedenen Tubenabschnitten; im allgemeinen nimmt sie nach dem Abdominalende der Tube hin ab, ganz besonders am oberen Tubenrande.

An die Serosa schließt sich als zweite Schicht der Tubenwandung die Muskularis mit einer äußeren longitudinalen und einer inneren zirkulären Schicht ohne scharfe Abgrenzung an. In der longitudinalen finden sich die auch hauptsächlich longitudinal verlaufenden großen Gefäße. Die Mächtigkeit der Tunica vasculosa entspricht überall der Zahl und Stärke der Gefäße. Die Hauptstämme liegen an der Basis,

dann folgt der obere Teil der Tubenwand. Der stärkeren Gefäßentwicklung entspricht auch eine proportional stärkere Schleimhautfaltung. Die Gefäßschicht nimmt abdominalwärts an Stärke zu und bildet den Grundstock der primären Fimbrien, während die sekundären ausschließlich aus Mukosaelementen bestehen.

Die innere zirkuläre Muskelschicht hat ihre größte Dicke im Isthmus tubae und nimmt vom uterinen nach dem abdominalen Ende hin ab; sie ist auf allen Tubenseiten gewöhnlich ziemlich gleichmäßig entwickelt. Die sekundären Zweige der Gefäßhauptstämme verlaufen an der äußeren Grenze der Ringschicht streckenweise zirkulär und durchsetzen sie in radiärer Richtung auf die Schleimhautfalten zu. Die Muskelbündel durchkreuzen sich in aufeinanderfolgenden Lagen unter mehr oder weniger spitzen Winkeln, stellenweise sogar fast parallel. Wo die Kreuzung winkliger ist, da erscheint die Muskulatur an Querschnitten mehr fiederförmig angeordnet. Die Anordnung ist von großer Bedeutung für die Mechanik der peristaltischen Bewegung des Eileiters. Innerhalb der Ringmuskulatur liegt die Schleimhaut der Tube, deren Gerüst, ein faseriges lockeres Bindegewebe, mit dem intermuskulären Bindegewebe der Ringmuskulatur in Verbindung steht.

Die Mukosa besteht aus bindegewebigem Stroma, longitudinalen Muskelfasern und Gefäßen. Die rundlichen und spindligen Stromazellen, deren Zahl in der Tubenschleimhaut geringer ist wie in der Uterusmukosa, fehlen im uterinen Viertel der Tube ganz, an ihre Stelle tritt eine kompakte, longitudinale innerste Muskelschicht, welche in die Schleimhautfalten selbst hineinzieht und fast das Epithel erreicht. Während diese innerste Muskelschicht in der Pars interstitialis am stärksten entwickelt ist, nimmt sie schon nach dem Isthmus tubae zu an Dicke ab; hier wird das bindegewebige Stroma zwischen den Muskelbündeln und dem Epithel der faltigen Schleimhauterhebungen allmählich breiter, während in den Schleimhautbuchten die Ringmuskulatur sich noch dem Epithel nähert. Ungefähr in der Mitte der Tubenlänge verliert die innere Längsmuskulatur den Charakter einer kompakten Schicht; nur vereinzelte Muskelbündel ziehen basal in den Hauptmukosafalten bis zur Basis der sekundären Fimbrien. Die Hauptfalten der Mukosa besitzen in der Ampulla tubae relativ große Arterien und Venen, welche überall parallel zur Schleimhautoberfläche verlaufen und ein engmaschiges Kapillarnetz bilden. Die Schleimhaut-

oberfläche wird bekleidet von einem zylindrischen Flimmerepithel, dessen Höhe in den Buchten etwas größer ist, als auf den Falten. Die Kerne stehen nicht in einer Reihe, sondern mehrzeilig. An der Stelle des Kerns ist die Zelle breiter. Je nach oberflächlichem oder tieferem Sitz des Kernes ist die freie Fläche der Zelle breit und mit zahlreichen Flimmerhaaren besetzt oder schmal, so daß oft nur ein einziges Flimmerhaar Platz hat. Hierauf beruht eine Ungleichartigkeit der Tubenepithelien derart, daß jede zweite, dritte oder vierte Zelle nahezu kubisch erscheint, oder gar die kubischen Zellen überwiegen.

Die Richtung des Wimperstromes der Zellen geht nach dem Uterus zu.

Reichliche Lymphgefäße durchziehen in feinen und dichten Netzen alle Schichten der Tube.

Die Nerven bilden in der Subserosa einen Grundplexus, von dem aus zahlreiche feine Fäden zur Serosa, zur Muskularis und zur Schleimhaut gehen. Nervenzellen im Tubengewebe sowie intraepitheliale Nervenenden konnten bis jetzt noch nicht nachgewiesen werden, außer subepithelialen Endknöpfchen (Jacques).

Bei völlig geschlechtsreifen Frauen ist das elastische Gewebe im Gegensatz zum kindlichen und prämenstruellen Alter vollständig entwickelt und bildet in der Serosa und Subserosa reiche Netze, besonders in der Nähe der Gefäße. Die fast ausschließlich sehr dicken Fasern sind gewunden und sehr lang, ja es kommt sogar vor, daß eine Faser unmittelbar in eine andere übergeht. Auch in der äußersten Muskelschicht findet sich reichlich elastisches Gewebe zwischen den Muskelbündeln und feinere Fasern dicht auf ihnen. Das elastische Gewebe der inneren zirkulären Schicht zeigt das gleiche Verhalten; etwas weniger reichlich ist es in der Submukosa und Mukosa entwickelt. Die Fasern, von gleicher Dicke wie in den Muskelschichten, sind nicht sehr lang, gewunden, gleichmäßig stark und bilden ein Geflecht. Die Schleimhautbasis enthält spärlicher elastisches Gewebe als die anderen Schichten, immerhin aber in dieser Zeit noch mehr, als in früherem Alter. Die Fasern erstrecken sich bis zum Epithel und stellenweise sieht man direkt unter demselben einzelne elastische Fasern. Vom uterinen Tubenteile nimmt ihre Zahl allmählich in der Schleimhautbasis nach dem Ostium abdominale hin ab.

Tube in der Gravidität.

Während der Schwangerschaft nehmen alle Schichten der Tube, wohl hauptsächlich infolge Überfüllung der intermuskulären Blut- und Lymphgefäße, an Dicke zu, letztere trifft man häufig enorm erweitert an, und zwar nicht allein in der Gefäßschicht, sondern auch in den Muskelschichten, in der Mukosa und selbst in den Schleimhautfalten. Ständig findet sich als Teilerscheinung der allgemeinen eine lokale Hyperleukozytose im Gewebe und auch in den Gefäßen, besonders den Venen. Während Thomson die Volumzunahme vor allem auf Hypertrophie der Muskelzellen zurückführt, spricht sich Mandl strikte dagegen aus. Er konnte im Gegensatz zu Thomson, der verdoppelte Dimensionen der einzelnen Muskelzellen feststellte, keine nachweisbare Zunahme der Muskelfasern im Längen- und Breitendurchmesser konstatieren. Die von Frommel hervorgehobene auffallende Größenzunahme der Schleimhautfalten führt Mandl auf eine stellenweise deziduaähnliche Umwandlung der Stromazellen zurück. Die Stromazellen erscheinen stark vergrößert, wie gebläht, bis zu einem Durchmesser von 23 μ und enthalten einen großen, rundlichen oder ovalen, bläschenförmigen Kern. Es kann eine ganze Falte von solchen Zellen erfüllt sein, die dann selbstverständlich verbreitert erscheint oder nur einige Zellen aufweist bei sonst unverändertem Stroma. Außerdem finden sich vereinzelte oder Gruppen derartiger deziduaähnlicher Zellgebilde nicht nur in den Falten selbst, sondern auch darunter in der Mukosa. Eine Neubildung von Gewebselementen in der Eileiterwandung während der Gravidität wurde von niemandem beobachtet: Kernteilungsfiguren oder Mastzellen fehlten stets. Wesentliche Veränderungen des elastischen Gewebes in der Schwangerschaft sind nicht festzustellen, das schärfere Hervortreten der Fasern beruht auf der stärkeren Gewebsspannung infolge der Sukkulenz.

Tube im Puerperium.

Über die Rückbildung der Tube nach der Geburt finden sich in der Literatur kaum weitere Angaben. Da jedoch eingehendere, histologische Veränderungen in der Schwangerschaft nicht vorhanden sind, so dürfte die Rückbildung sich auch in der bekannten Weise voll-

A. Längsschnitt durch das Corpus uteri einer senilen Frau. Stratum submucosum. Elastische Fasern.
Färbung nach Weigert. Leitz, Obj. 4, Ocul. 1.

a = Corpusdrüsen
b = Blutgefäße
c = Elastische Fasern

B. Längsschnitt durch das Corpus uteri einer senilen Frau. Stratum vasculare. Elastische Fasern.
Färbung nach Weigert. Leitz, Obj. 4, Ocul. 1.

a = Blutgefäß
b = Elastische Fasern

A

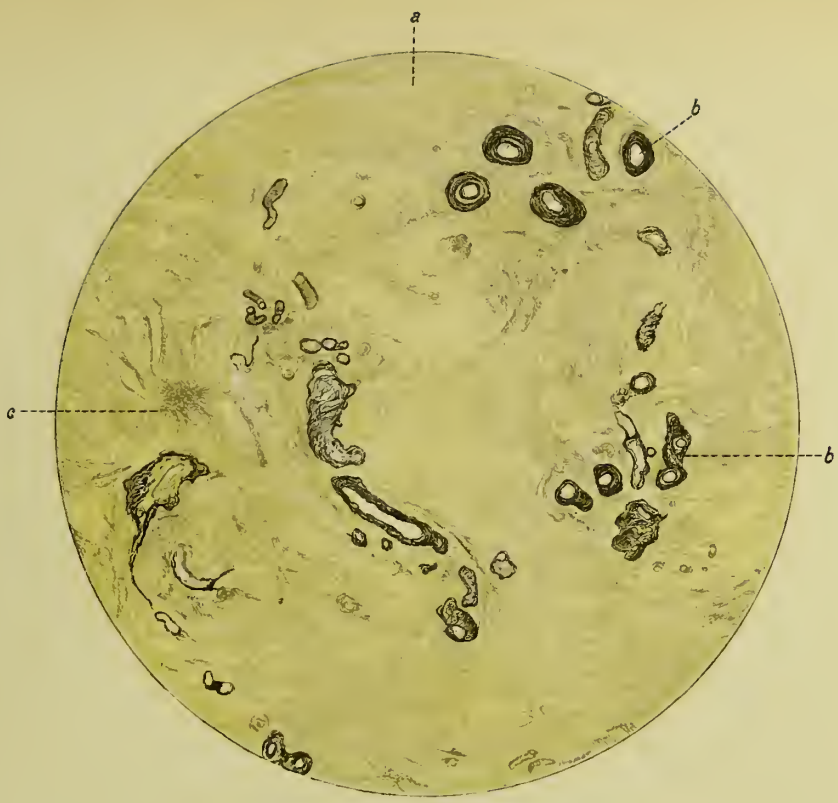

B

A. Längsschnitt durch das Corpus uteri einer senilen Frau. Stratum supravasculare et subserosum. Elastische Fasern.
Färbung nach Weigert. Leitz, Obj. 4, Ocul. 1.

a = Blutgefäße
b = Elastische Fasern des Stratum supravasculare
c = Elastische Fasern des Stratum subserosum

B. Längsschnitt durch die Uterusschleimhaut eines Kindes.
Hämatoxylinfärbung. Leitz, Obj. 7, Ocul. 1.

a = Epithel
b = Tunica propria
c = Kapillaren

C. Cervixdrüse einer geschlechtsreifen Frau bei stärkerer Vergrößerung.
Hämatoxylin-Eosinfärbung. Leitz, Obj. 6, Ocul. 1.

a = Lumen der Cervixdrüse
b = Epithel derselben
c = Stroma der Cervixschleimhaut

D. Senile Uterusschleimhaut einer 80jährigen Frau.
Hämatoxylin-Eosinfärbung. Leitz, Obj. 7, Ocul. 1.

a = Oberflächenepithel
b = Stroma der Schleimhaut
c = Blutgefäß
d = Drüse der Uterusschleimhaut

A



B

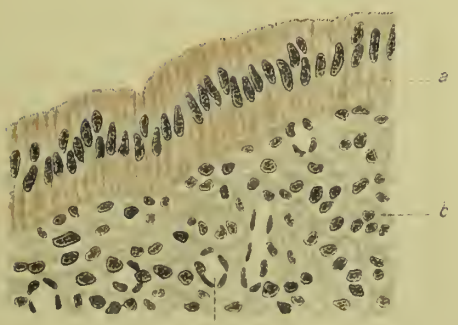

C

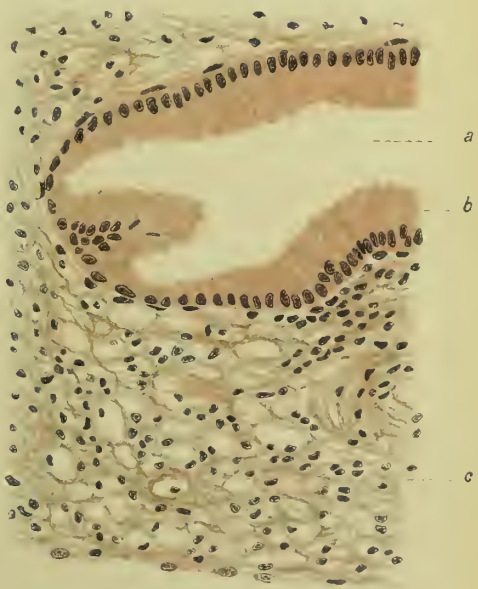

D

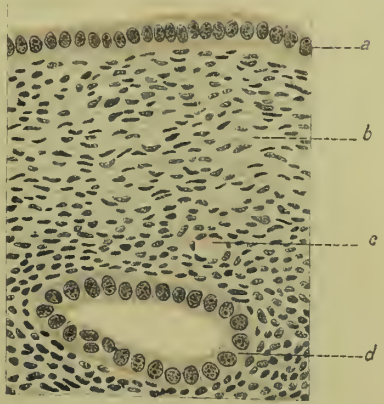

A. Prämenstruelle Uterusschleimhaut.
Hämatoxylin-Eosinfärbung. Leitz, Obj. 4, Ocul. 1.

a = Oberflächenepithel
b = Uterindrüse
c = Stroma der Corpusschleimhaut

B. Prämenstruelles Endometrium.
Hämatoxylin-Eosinfärbung. Leitz, Obj. 7, Ocul. 1.

a = Oberflächenepithel
b = Stroma der Schleimhaut

A



B

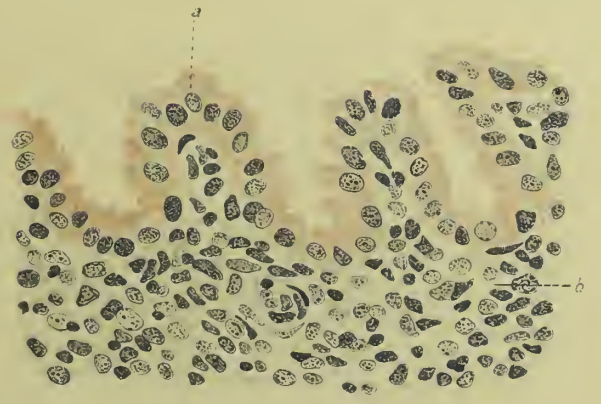

A. Längsschnitt durch das Corpus uteri einer geschlechtsreifen Frau.
I. Stadium der Menstruation.
Hämatoxylin-Eosinfärbung. Leitz, Obj. 4, Ocul. 1.

a = Uterushöhle
b = Oberflächenepithel der Schleimhaut
c = Membrana propria
d = Drüsen der Uterusmucosa
e = Stroma der Uterusmucosa
f = Erweiterte Kapillargefäße
g = Muscularis uteri

B. Längsschnitt durch das Corpus uteri einer geschlechtsreifen Frau.
II. Stadium der Menstruation.
Hämatoxylin-Eosinfärbung. Leitz, Obj. 4, Ocul. 1.

a = Uterushöhle
b = Oberflächenepithel der Uterusmucosa
c = Membrana propria
d = Stroma der Uterusmucosa
e = Uterindrüsen
f = Subepitheliales Hämatom.
g = Muscularis uteri

A

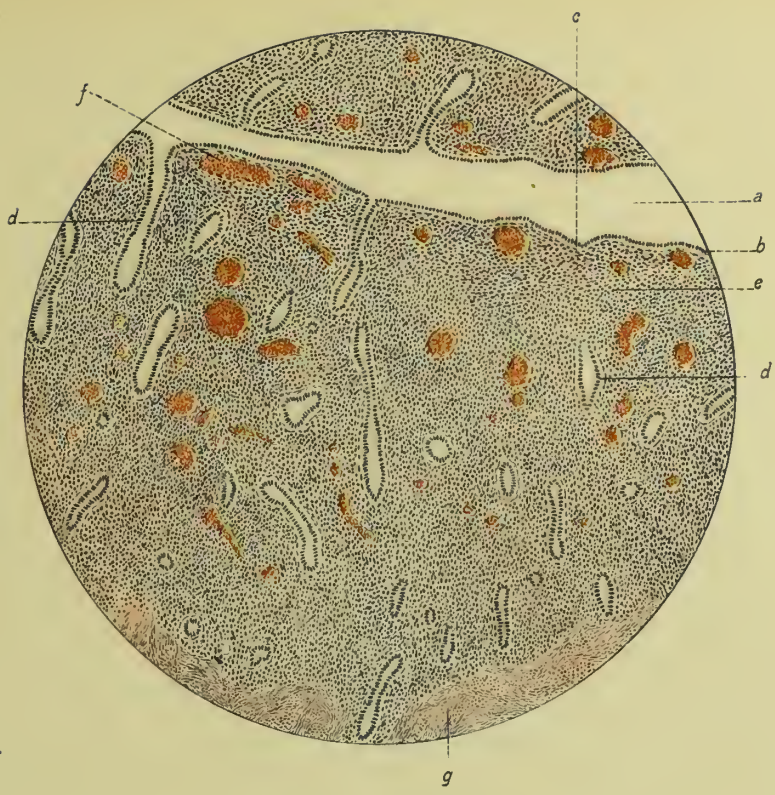

B

A. Aus H. Peters: Über die Einbettung des menschlichen Eies.
Zeiß, Obj. B, Ocul. 2, Tub. 20 cm. Diese Zeichnung auf $^1/_4$ verkleinert.

Einem der größten Durchmesser des Eies entnommenes Übersichtsbild.

G.P. = Gewebspilz
a—b = Einbruchspforte des Eies
U.E. = Uterusepithel
Cap. = Capsularis
Tr. = Trophoblast
Ca. = Mütterliche Kapillaren
Dr. = Drüsen
Bl.L. = Blutlakunen
K.A. = Keimanlage
Comp. = Compacta
M. = Mesoderm

⤚ Richtung gegen die im Schnitte noch getroffene, auf der Abbildung jedoch nicht mehr ersichtliche Furche in der Decidua vera.

B. Durchschnitt durch die Frucht Kl. nach W. His sen.

a = Decidua basalis
b = Decidua capsularis
c = Verdickter Ringwall
d = Chorionzotten mit intervillösem Raum
e = Bluterguß zwischen Decidua und Chorion
f = Nabelblase

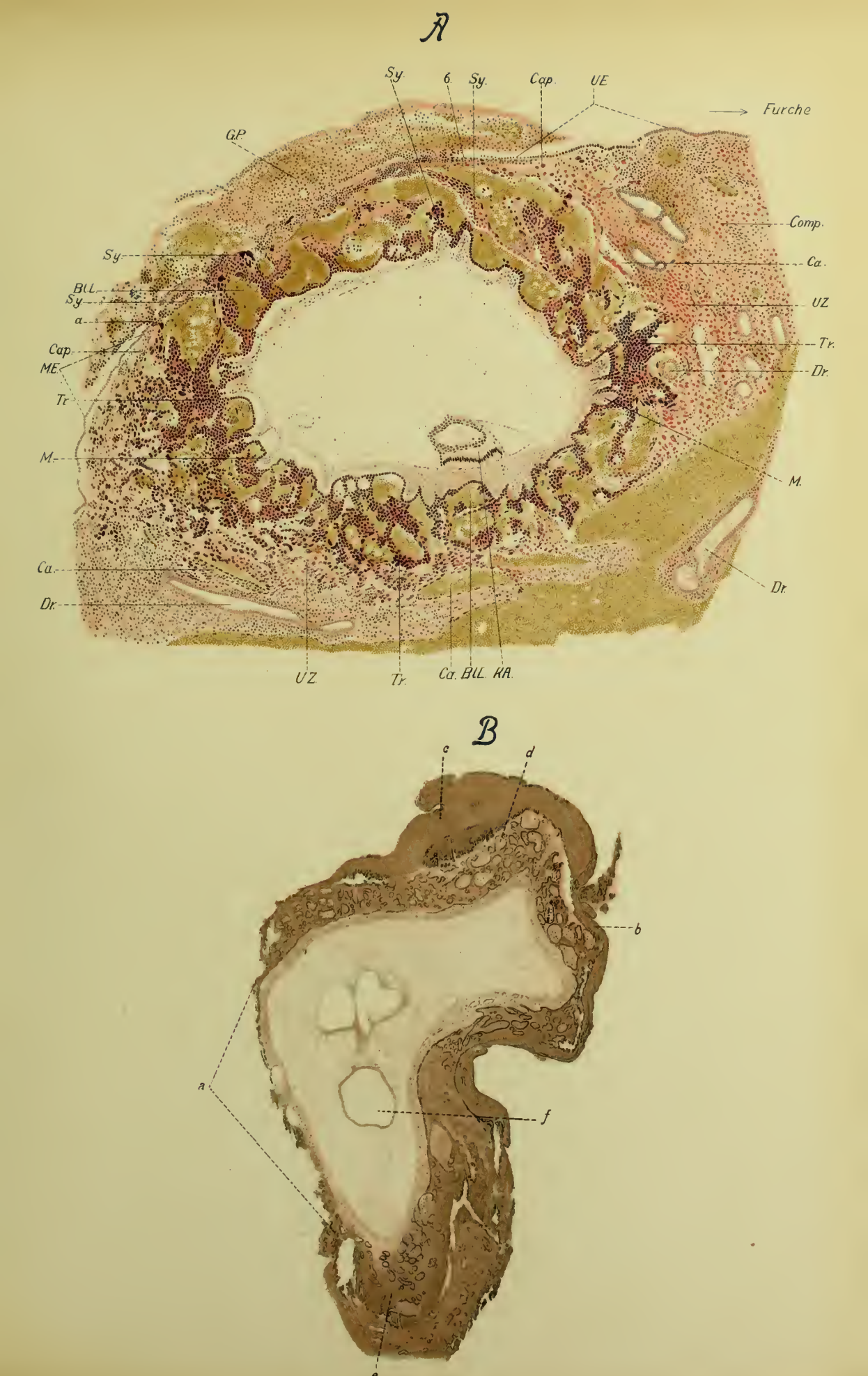
A
Sy
6
Sy
Cap
UE
Furche
GP
Comp.
Sy
Ca.
BLL
Sy
UZ
a
Tr.
Cap
ME
Dr.
Tr
M
M.
Ca.
Dr.
Dr
UZ
Tr
Ca.
BLL
KA
B
c
d
b
a
f
e

Längsschnitt durch die Uteruswand und die Placenta im 3. Monat der Gravidität. Hämatoxylin-Eosinfärbung. Leitz, Obj. 1, Ocul. 0.

a = Amnionepithel
b = Stroma des Amnion
c = Gefäße
d = Chorionzotten
e = Nitabuch'scher Fibrinstreifen
f = Decidua parietalis seu vera (kompakte Schicht)
g = Uterindrüsen (spongiöse Schicht)
h = Muscularis uteri
i = Gefäße
k = Serosaepithel

a
b
d
e
f
g
h
i
k

A. Längsschnitt durch Uterus mit Placenta im 8. Monat der Gravidität.
Hämatoxylin-Eosinfärbung. Leitz, Obj. 2, Ocul. 3.

a = Chorionzotten
b = Blut im intervillösen Raum
c = Choriale Zellen in der Decidua basalis
d = Decidua basalis
e = Blutgefäß
f = Choriale Riesenzellen in der Muscularis
g = Musçularis uteri

B. Chorionzotten am Ende der Gravidität im Längs- und Querschnitt.
Hämatoxylin-Eosinfärbung. Leitz, Obj. 7, Ocul. 1.

a = Chorionepithel
b = Stroma der Zotte
c = Blutgefäß

C. Chorionzotte eines zweimonatigen Eies im Längs- und Querschnitt.
Hämatoxylin-Eosinfärbung. Leitz, Ölimmersion, Ocul. 1 und Obj. 4, Ocul. 3.

a = Synzytialer Überzug der Zotte
b = Langhans'sche Zellschicht
c = Stroma der Zotte

D. Synzytiale Knospen von demselben Ei.
Hämatoxylin-Eosinfärbung. Leitz, Ölimmersion, Ocul. 1.

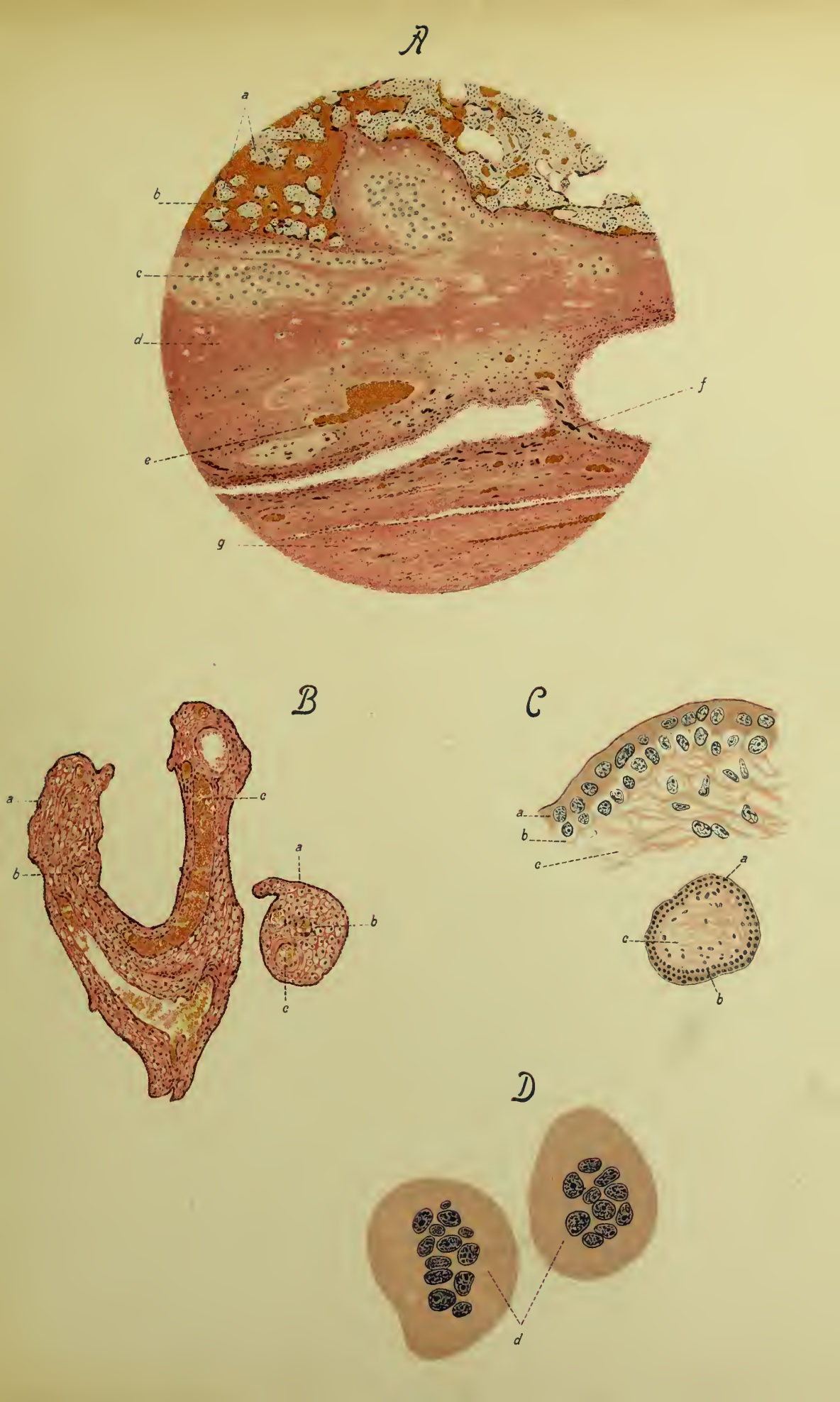
A
a
b
c
d
e
f
g
B
a
b
c
a
b
c
C
a
b
c
a
c
b
D
d

A. Längsschnitt durch die Uteruswand (Chorion laeve Decidua seu vera) parietalis im 8. Monat der Schwangerschaft.

Hämatoxylin-Eosinfärbung. Leitz, Obj. 4, Ocul. 3.

a = Amnion
b = Subamniotisches Gewebe
c = Deciduazellen (kompakte Schicht der Uterusschleimhaut)
d = Spongiöse Schicht der Schleimhaut. Decidua spongiosa
e = Blutgefäße
f = Uterindrüse
g = Muscularis uteri

B. Längsschnitt durch die Uteruswand am Ende der Gravidität mit der sich lösenden Placenta.

Hämatoxylin-Eosinfärbung. Leitz, Obj. 2, Ocul. 1.

a = Chorionzotten
b = Subamniotisches Bindegewebe
c = Amnion gefaltet
d = Subamniotisches Bindegewebe
e = Chorion laeve
f = Blutgefäß
g = Muscularis uteri

A

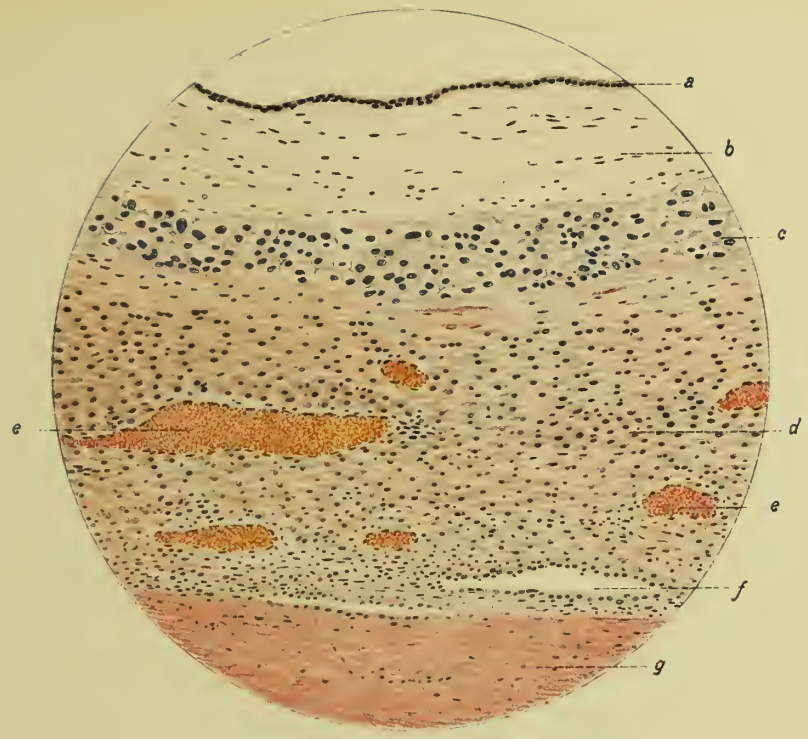

B

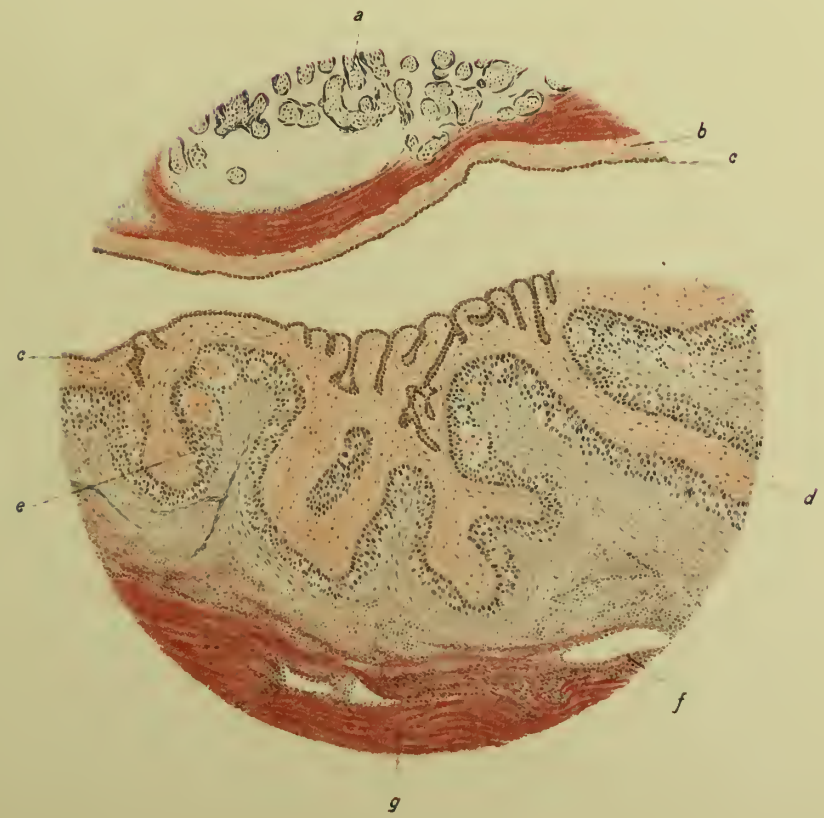

A. Durchschnitt durch die Uteruswand von E. B. (Gravidität von ca. 14 Tagen) nach W. His: Die Umschließung der menschlichen Frucht während der frühesten Zeit der Schwangerschaft.

a = Decidua basalis
b = Erweiterte Kapillaren
c = Decidua capsularis
d = Uterindrüsen
e = Decidua parietalis seu vera
f = Korkzieherartig gewundene Arterie
g = Vene

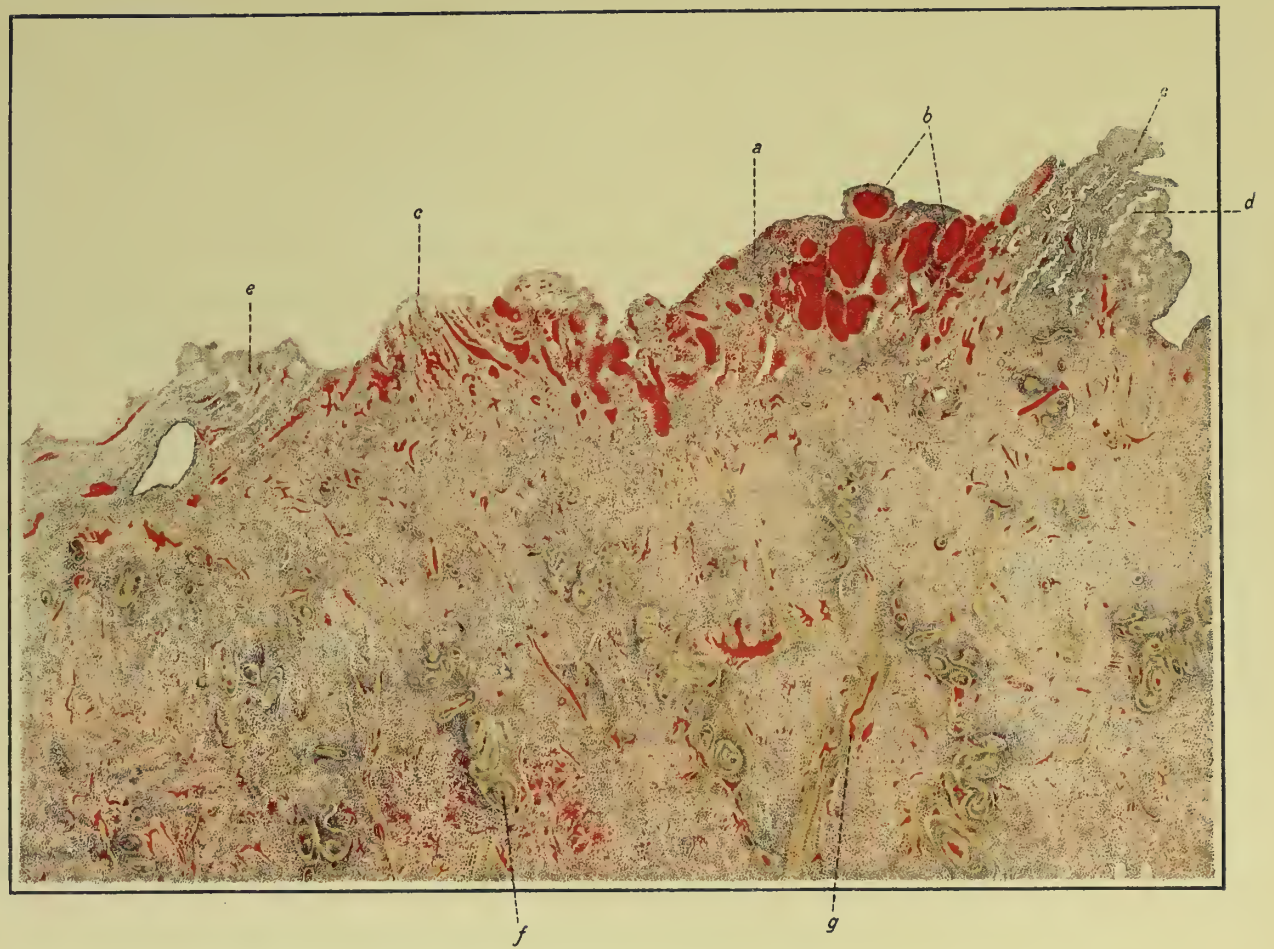
a
b
c
d
e
f
g

A. Querschnitt durch die Uterusschleimhaut (Decidua parietalis seu vera) im II. Monat der Schwangerschaft.
Hämatoxylin-Eosinfärbung. Leitz, Obj. 1, Ocul. 1.

a = Oberflächenepithel der Uterusschleimhaut
b = Drüsen derselben
c = Kompakte Schicht der Mucosa
d = Uterindrüsen (spongiöse Schicht)
e = Blutgefäß
f = Muscularis uteri

B. Veränderung der Uterindrüsen bei Gravidität im II. Monat.
Hämatoxylinfärbung. Leitz, Obj. 4, Ocul. 3.

a = Vorspringende Leiste in den Uterindrüsen
b = Stroma der Uterusschleimhaut

C. Uterindrüse bei Gravidität im II. Monat bei stärkerer Vergrößerung.
Hämatoxylin-Eosinfärbung. Leitz, Obj. 7, Ocul. 1.

a = Epithel der Drüse
b = Interglanduläres Gewebe

A

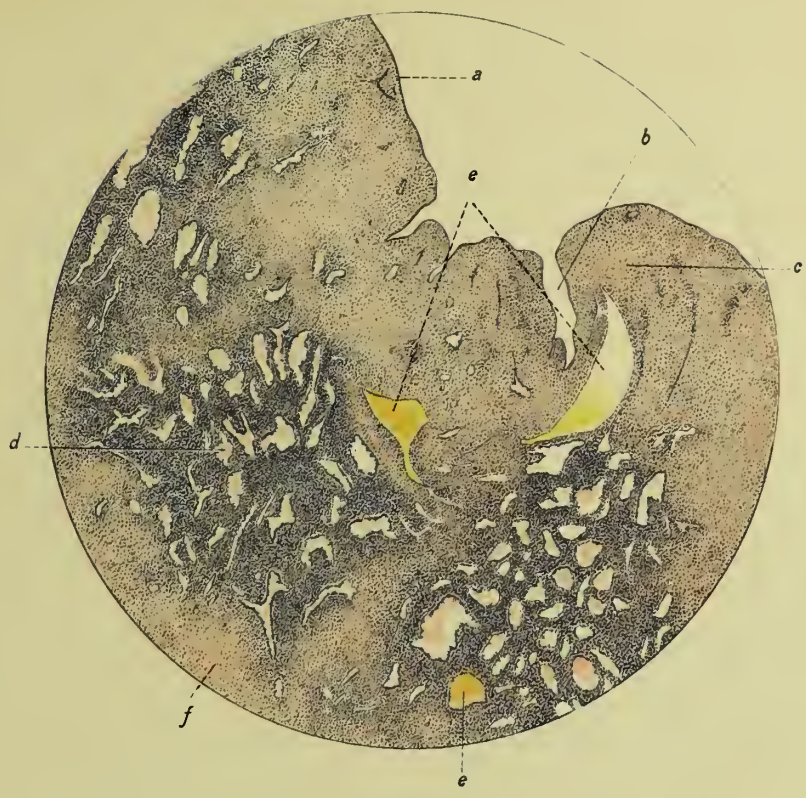

B

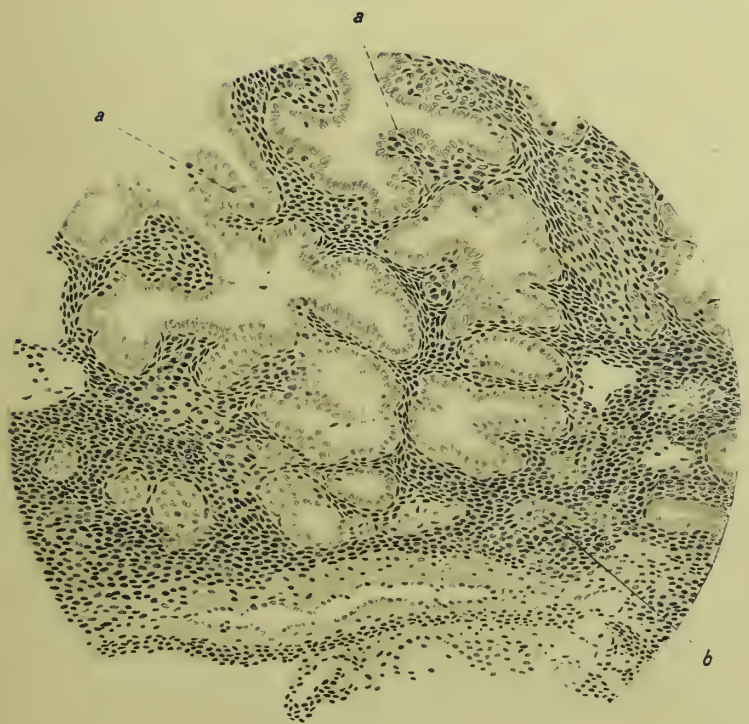

C

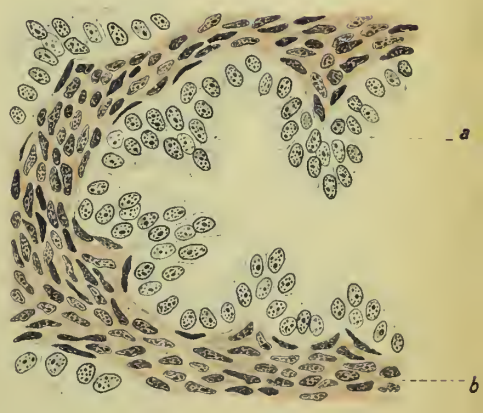

A. Schnitt senkrecht durch die Decidua parietalis seu vera eines Uterus gravidus mens. III.
Hämatoxylin-Eosinfärbung. Leitz, Obj. 2, Ocul. 3.

a = Oberflächenepithel
b = Decidua vera
c = Oberflächliche Uterindrüsen (kompakte Schicht)
d = Tiefe Uterindrüsen (spongiöse Schicht)
e = Muscularis uteri

B. Längsschnitt durch die Decidua parietalis seu vera eines Uterus gravidus mens. III. Oberflächliche Drüsenschicht bei stärkerer Vergrößerung.
Hämatoxylin-Eosinfärbung. Leitz, Obj. 7, Ocul. 1.

a = Oberflächenepithel
b = Deciduazellen
c = Drüse mit Epithelauskleidung

C. Längsschnitt durch die Decidua parietalis seu vera eines Uterus gravidus mens. III. Tiefe Drüsenschicht bei stärkerer Vergrößerung.
Hämatoxylin-Eosinfärbung. Leitz, Obj. 7, Ocul. 1.

a = Drüse mit Epithel
b = Schleimhautstroma

A

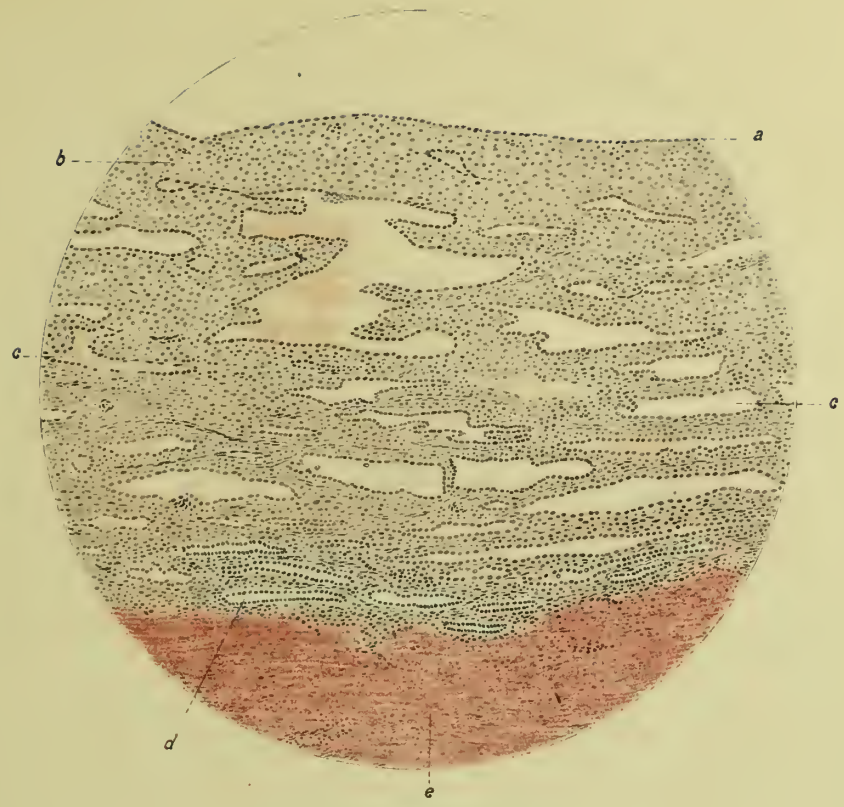

B

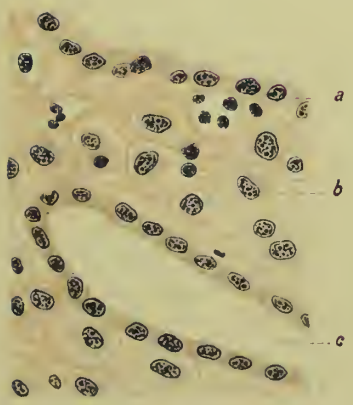

C

A. Längsschnitt durch die Muskulatur des Corpus uteri bei Gravidität von ca. 14 Tagen.
Hämatoxylin-Eosinfärbung. Leitz, Obj. 4, Ocul. 1.

a = Muskelbündel
b = Intermuskuläres Bindegewebe
c = Blutgefäße

B. Längsschnitt durch die Muskulatur des Uteruskörpers (Stratum subserosum) im 8. Monat der Gravidität.
Hämatoxylin-van Gieson'sche Färbung. Leitz, Obj. 4, Ocul. 1.

a = Muskelzellen
b = Intermuskuläres Bindegewebe

A

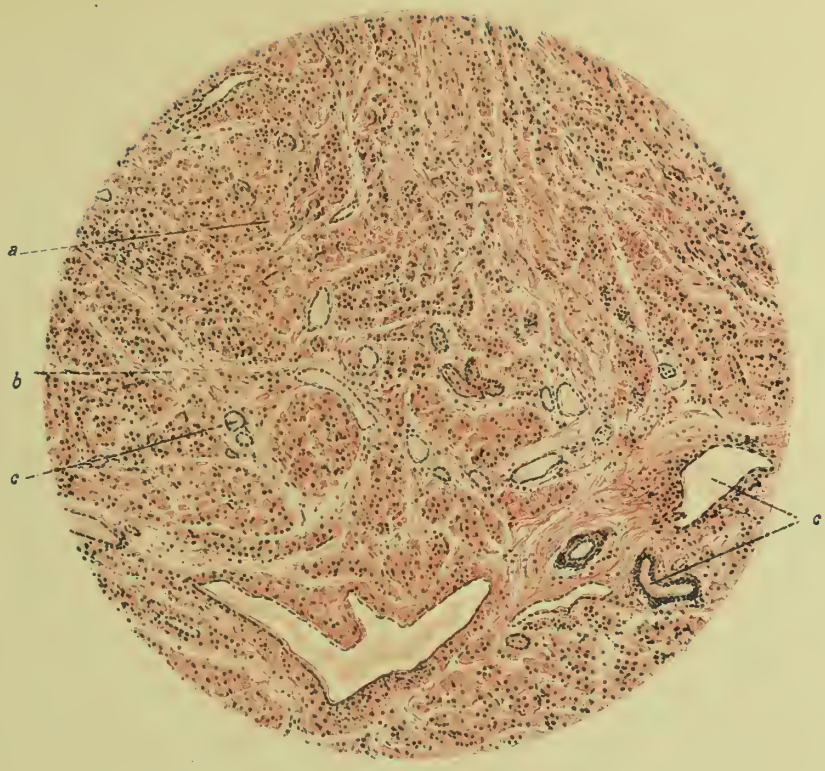

B

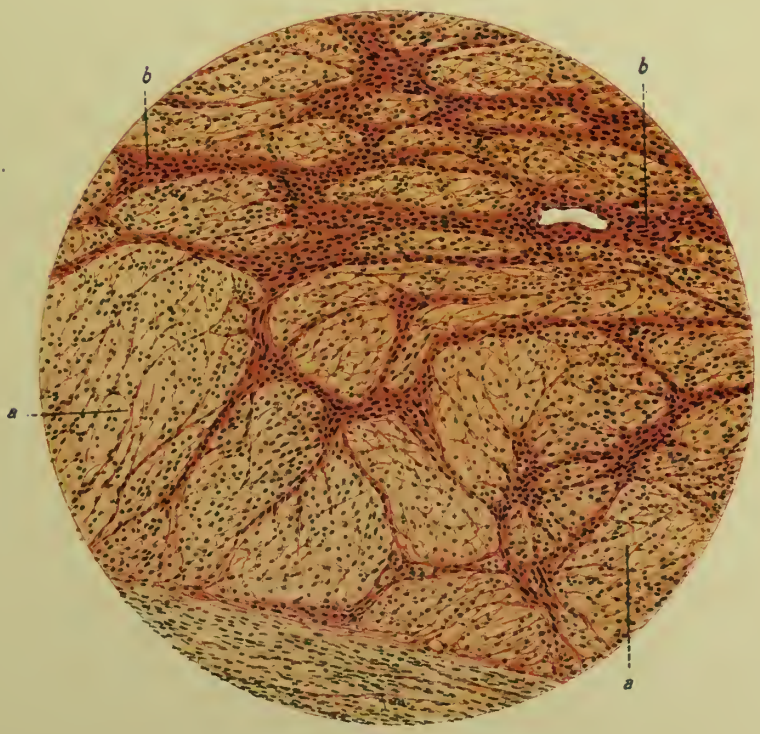

A. Schwangerschaftsveränderungen der Arterien des Corpus uteri einer geschlechtsreifen Frau. Elastische Fasern.
Färbung nach Weigert-van Gieson. Leitz, Obj. 2, Ocul. 3.

a = Muscularis uteri mit elastischen Fasern
b = Blutgefäße
c = Elastoides Band

B. Schwangerschaftsveränderungen der Venen des Corpus uteri einer geschlechtsreifen Frau. Elastische Fasern.
Färbung nach Weigert-van Gieson. Leitz, Obj. 2, Ocul. 3.

a = Muscularis uteri mit elastischen Fasern
b = Blutgefäß
c = Elastoides Band

C. Längsschnitt durch das untere Uterinsegment, Cervix und Portio vaginalis im $9^1/_2$ Monat der Gravidität, kurz vor der Entbindung.
Lupenvergrößerung. Schematische Zeichnung nach C. Ruge.

a = Eihautanheftung oberhalb des Os internum uteri
b = Orificium internum uteri. Anatomische Grenze zwischen Cervix und Corpus uteri. — Epithelgrenze.
c = Cervixschleimhaut
d = Os externum uteri
e = Portio vaginalis uteri
f = Ovula Nabothi
g = Scheide
h = Serosa
i = Muskulatur
k = Blutgefäße

A

B

C

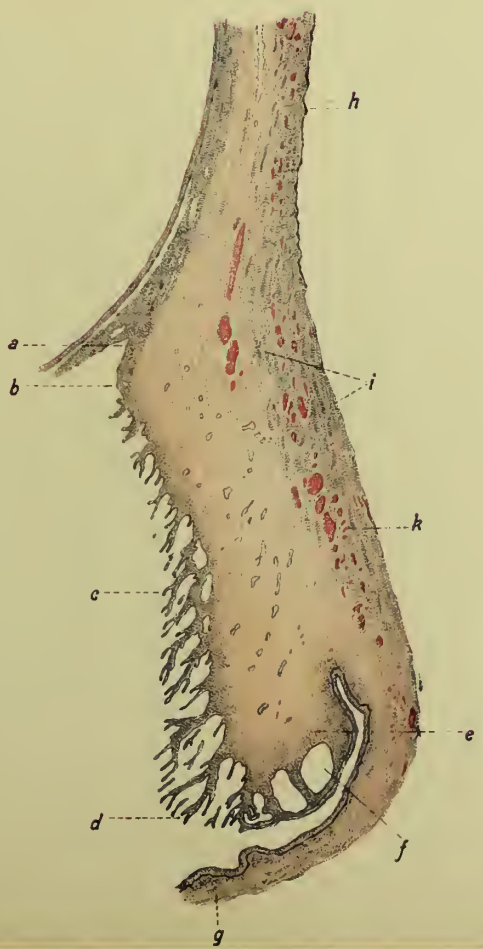

A. Längsschnitt durch das untere Uterinsegment eines schwangeren Uterus von $9^1/_2$ Monaten nach C. Ruge.
Hämatoxylin-Eosinfärbung. Leitz, Obj. 2, Ocul. 1.

a = Oberflächliche Drüsen des Corpus uteri mit Schwangerschaftsveränderungen
b = Drüsen der Cervix uteri
c = Orificium uteri internum, anatomische Grenze zwischen Corpus- und Cervixepithel und Corpus- und Cervixdrüsen
d = Unveränderte Corpusdrüsen in der Tiefe
e = Muscularis uteri
f = Blutgefäße

B. Stück aus einem Längsschnitt durch das untere Uterinsegment eines schwangeren Uterus von $9^1/_2$ Monaten nach C. Ruge.
Hämatoxylin-Eosinfärbung. Leitz, Obj. 4, Ocul. 1.

a = Oberflächliche Drüsen des Corpus uteri mit Schwangerschaftsveränderungen
b = Drüsen der Cervix uteri
c = Orificium uteri internum, anatomische Grenze zwischen Corpus- und Cervixepithel, Corpus- und Cervixdrüsen
d = Unveränderte Corpusdrüsen in der Tiefe

A

B

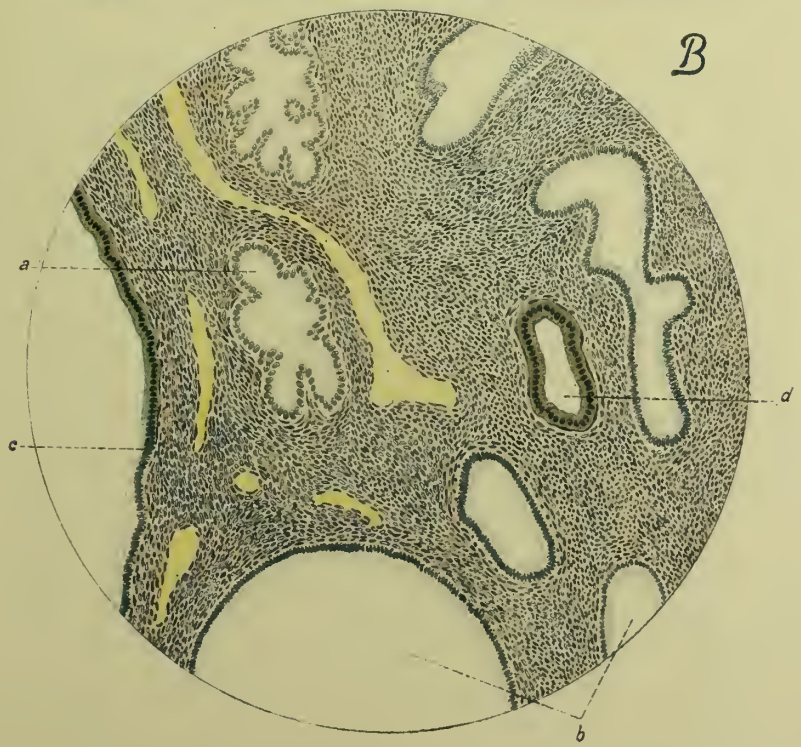

A. Längsschnitt durch das untere Uterinsegment im 9. Monat der Schwangerschaft.
Färbung nach van Gieson. Leitz, Obj. 2, Ocul. 1.

a = Amnion
b = Chorion laeve
c = Cervixdrüsen
d = Stroma der Cervix uteri

B. Längsschnitt durch das untere Uterinsegment im 9. Monat der Gravidität.
Elastische Fasern.
Färbung nach Weigert. Leitz, Obj. 1, Ocul. 1.

a = Amnion
b = Chorion laeve
c = Stratum submucosum
d = Stratum vasculare mit Gefäßen
e = Stratum subserosum.

A

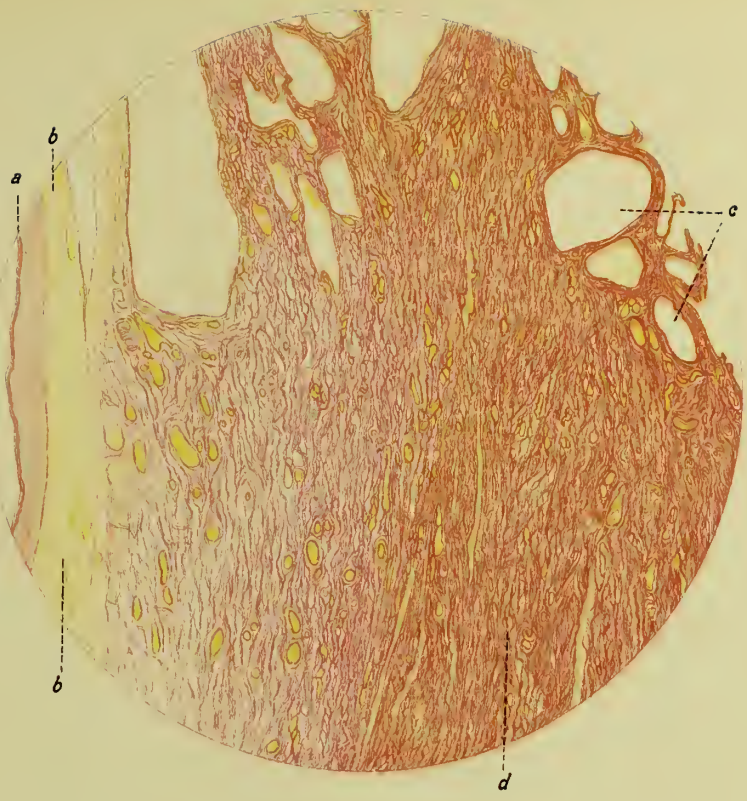

B

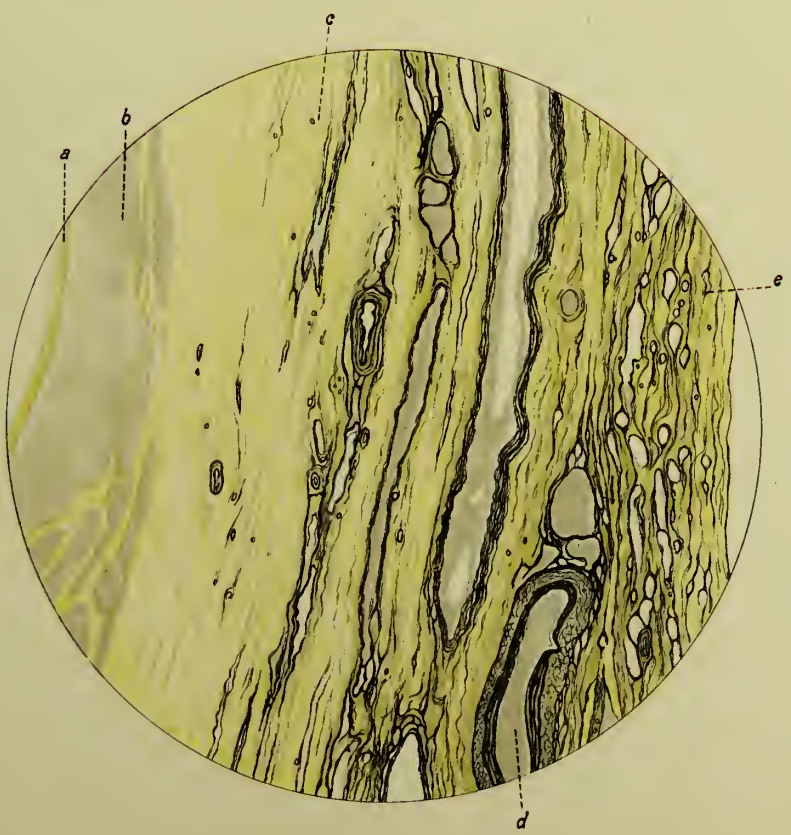

A. Längsschnitt durch die äußersten Schichten der Cervix am Ende der Gravidität. Elastische Fasern.
Färbung nach Weigert. Leitz, Obj. 4, Ocul. 1.

a = Gefäße
b = Elastische Fasern
c = Innenseite, Richtung nach der Schleimhaut zu
d = Außenseite, Richtung nach dem Parametrium zu

B. Längsschnitt durch die Cervix am Ende der Gravidität (Gefäßschicht).
Hämatoxylin-Eosinfärbung. Leitz, Obj. 2, Ocul. 1.

a = Bindegewebe
b = Muscularis
c = Gefäße

A

B

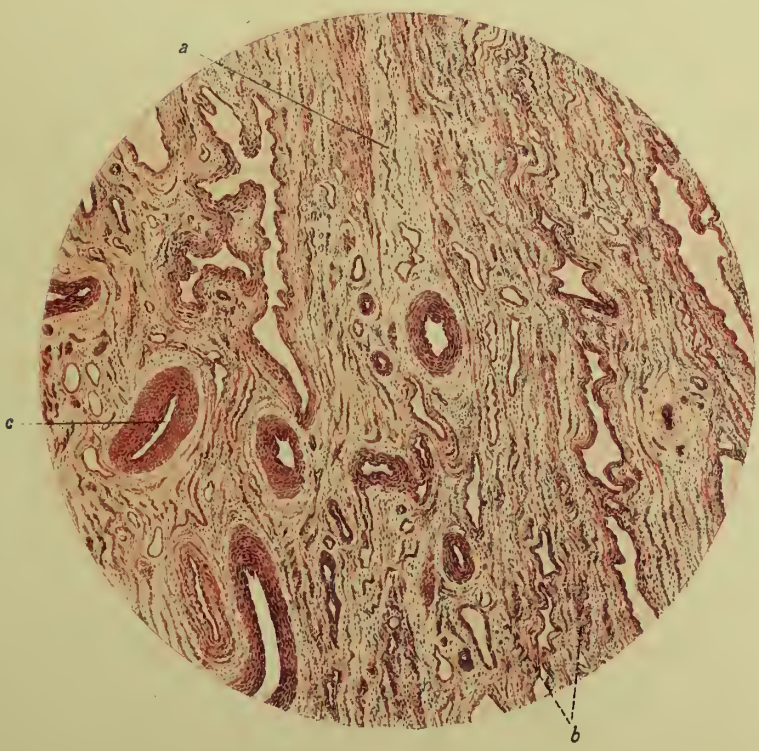

A. Längsschnitt durch die Cervix am Ende der Gravidität (innere Muskelschicht). Hämatoxylin-Eosinfärbung. Leitz, Obj. 2, Ocul. 1.

a = Bindegewebe
b = Muscularis
c = Gefäße

B. Längsschnitt durch die Cervix bei Gravidität von ca. 14 Tagen. Hämatoxylin-Eosinfärbung. Leitz, Obj. 2, Ocul. 1.

a = Oberflächenepithel der Cervixschleimhaut
b = Cervixdrüsen
c = Tunica propria mucosae
d = Bindegewebe der Cervix

A

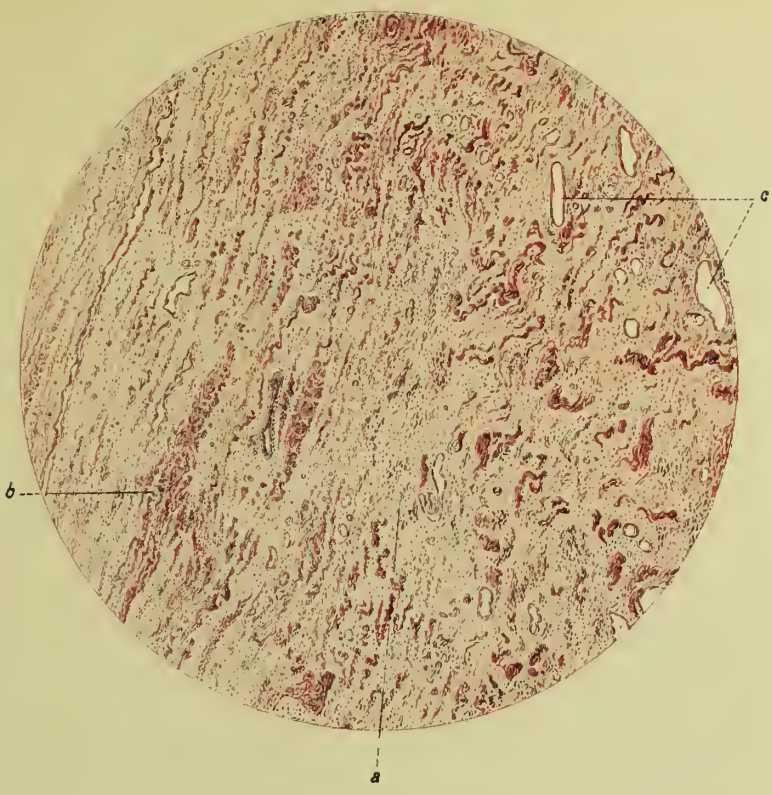

B

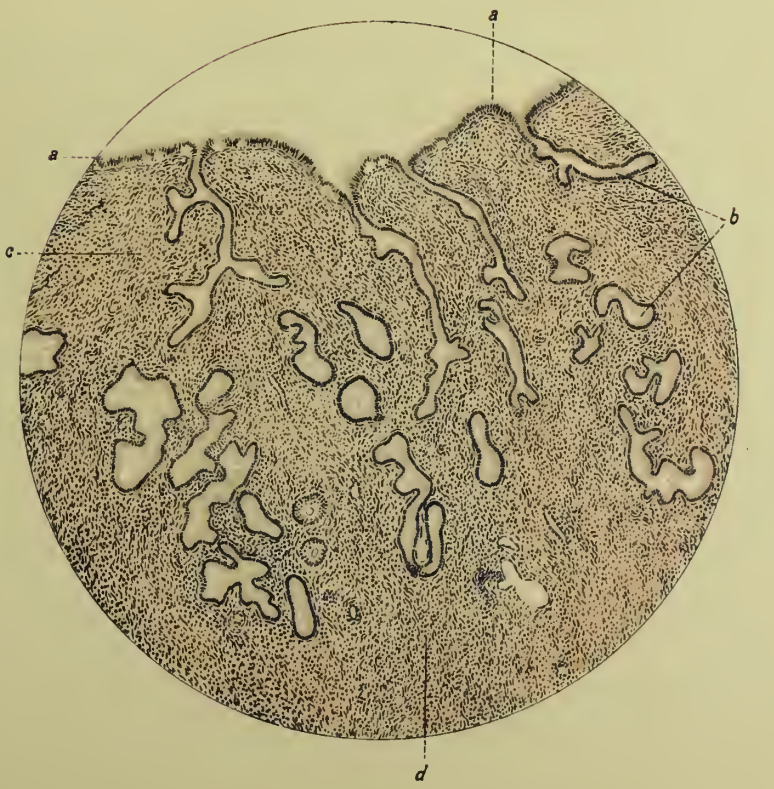

A. Längsschnitt durch die Cervix am Ende der Gravidität (Schleimhautschicht).
Hämatoxylin-Eosinfärbung. Leitz, Obj. 2, Ocul. 1.

a = Oberflächenepithel der Schleimhautfalten
b = Stroma der Schleimhaut
c = Cervixdrüse
d = Muscularis cervicis

B. Längsschnitt durch den untersten Abschnitt der Cervix uteri am Ende der Gravidität.
Hämatoxylin-Eosinfärbung. Leitz, Obj. 2, Ocul. 1.

a = Oberflächenepithel
b = Cervixdrüsen
c = Stroma der Cervixschleimhaut
d = Blutgefäß

A

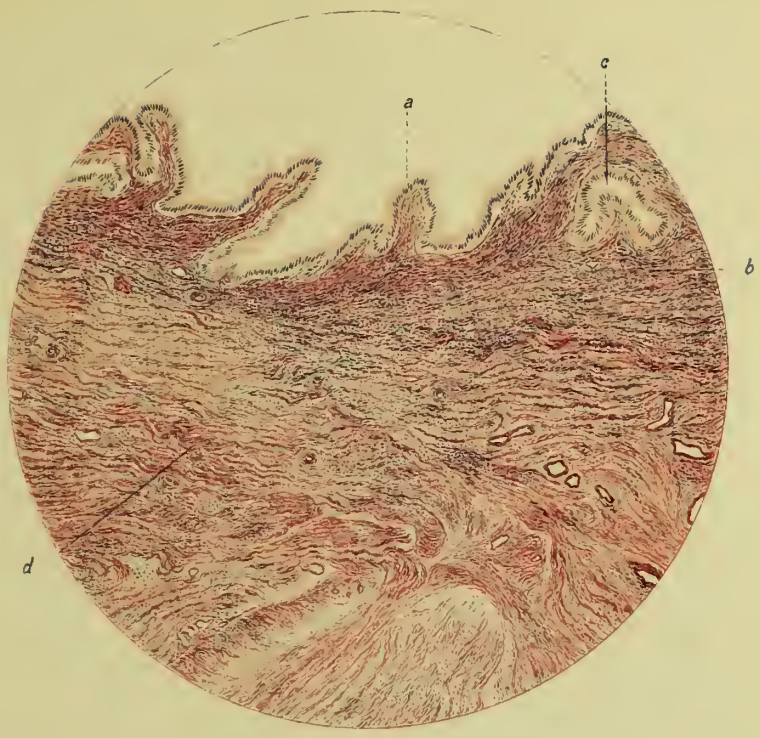

B

A. Cervixdrüse bei Schwangerschaft von ca. 14 Tagen.
Hämatoxylin-Eosinfärbung. Leitz, Obj. 7, Ocul. 1.

a = Lumen der Cervixdrüse
b = Epithel
c = Zwischendrüsengewebe

B. Längsschnitt durch die Portio vaginalis am Ende der Gravidität.
Hämatoxylin-Eosinfärbung. Leitz, Obj. 1, Ocul. 1.

a = Epithel
b = Stroma
c = Erweiterte Kapillargefäße
d = Cervicaldrüsen

A

B

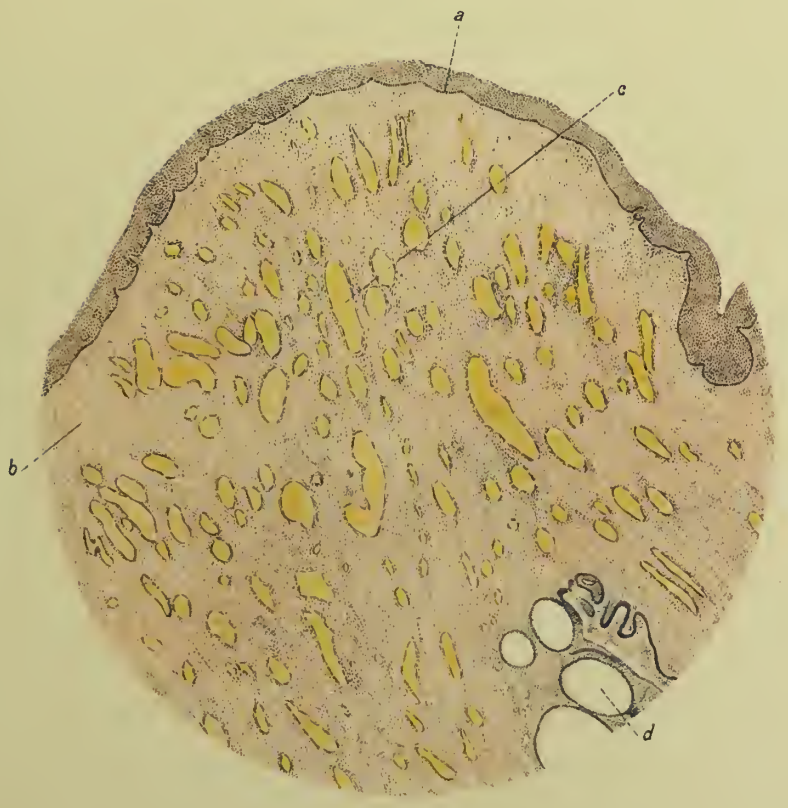

A. Längsschnitt durch die Portio vaginalis in der Schwangerschaft. Hämatoxylin-van Giesonfärbung. Leitz, Obj. 4, Ocul. 1.

a = Bindegewebe
b = Eingelagerte Muscularis
c = Blutgefäße

B. Längsschnitt durch die Scheide am Ende der Schwangerschaft. Hämatoxylin-Eosinfärbung. Leitz, Obj. 2, Ocul. 3.

a = Epithel
b = Bindegewebe
c = Muscularis
d = Blutgefäß

A

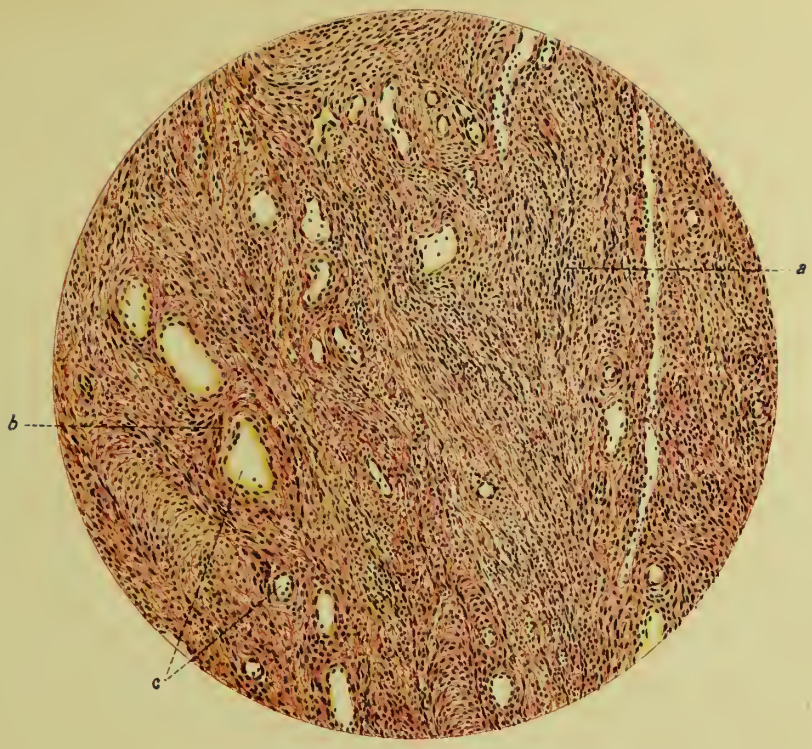

B

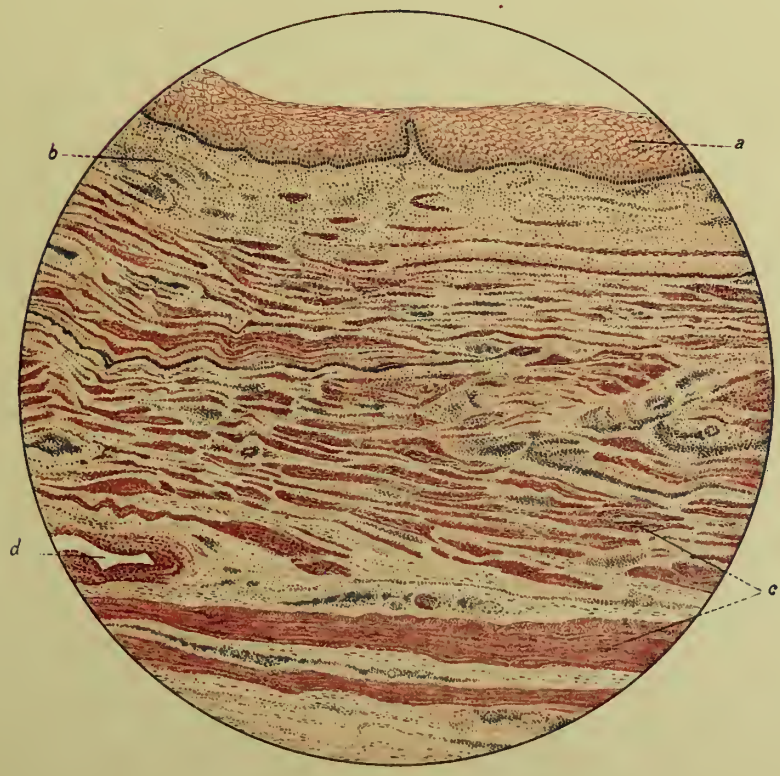

A. Längsschnitt durch die Scheide im 7. Monat der Schwangerschaft.
Elastische Fasern.
Färbung nach Weigert. Leitz, Obj. 2, Ocul. 3.

a = Epithel
b = Elastische Fasern
c = Blutgefäß

B. Querschnitt durch den Nabelstrang eines neugeborenen Mädchens.
Hämatoxylin-Eosinfärbung. Lupenvergrößerung.

a = Amnion
b = Arterien
c = Vene
d = Allantoiskanal in Obliteration
e = Wharton'sche Sulze

A



B

A. Querschnitt durch den Nabelstrang eines neugeborenen Mädchens.
Hämatoxylin-Eosinfärbung. Leitz, Obj. 4, Ocul. 1.

a = Amnion
b = Wharton'sche Sulze

B. Längsschnitt durch die Übergangsstelle der Nabelschnur auf die Bauchhaut eines neugeborenen Mädchens.
Hämatoxylin-Eosinfärbung. Leitz, Obj. 1, Ocul. 3.

a = Nabelstrang mit Amnionüberzug
b = Trennungslinie desselben
c = Bauchhaut mit Epithelüberzug
d = Talgdrüse
e = Blutgefäß

A

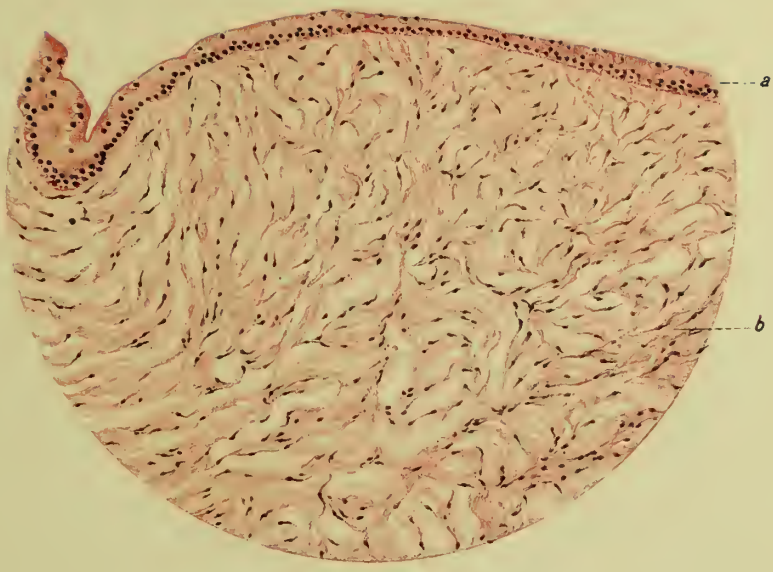

B

A. Längsschnitt durch das Corpus uteri mit der Placentarstelle etwa 14 Tage nach der Geburt.
Hämatoxylin-Eosinfärbung. Leitz, Obj. 2, Ocul. 3.

a = Oberflächenepithel
b = Corpusdrüsen
c = Stroma der Corpusschleimhaut
d = Erweitertes Blutgefäß
e = Muscularis uteri in hyaliner Degeneration

B. Längsschnitt durch die Placentarstelle ca. 4 Wochen nach der Geburt.
Schwärzung des Fettes durch Osmiumsäure. Leitz, Obj. 4, Ocul. 1.

a = Uterindrüsen
b = Muscularis uteri
c = Gefäße. Kapillaren
d = Fett

A

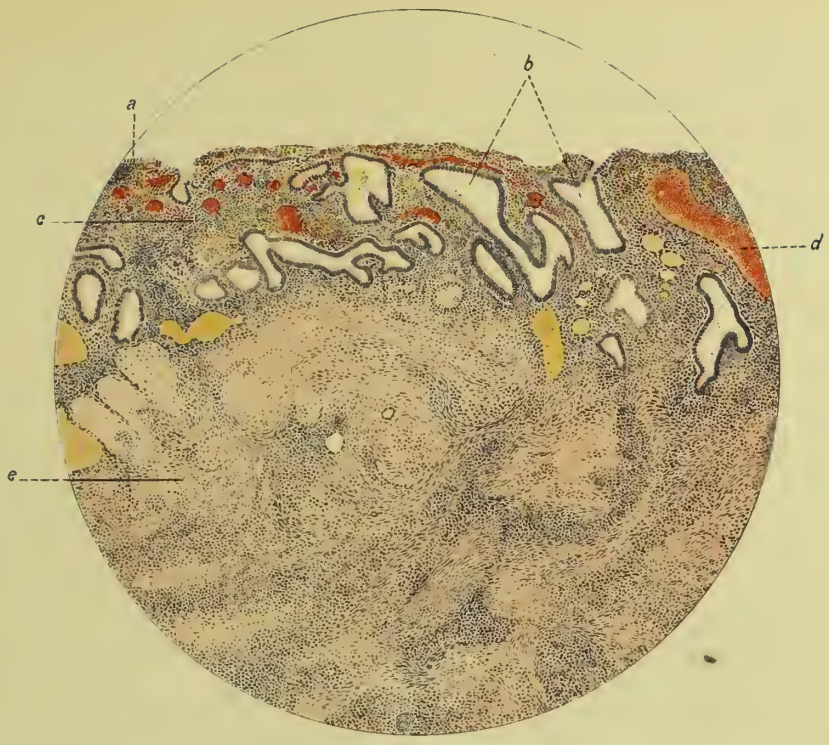

B

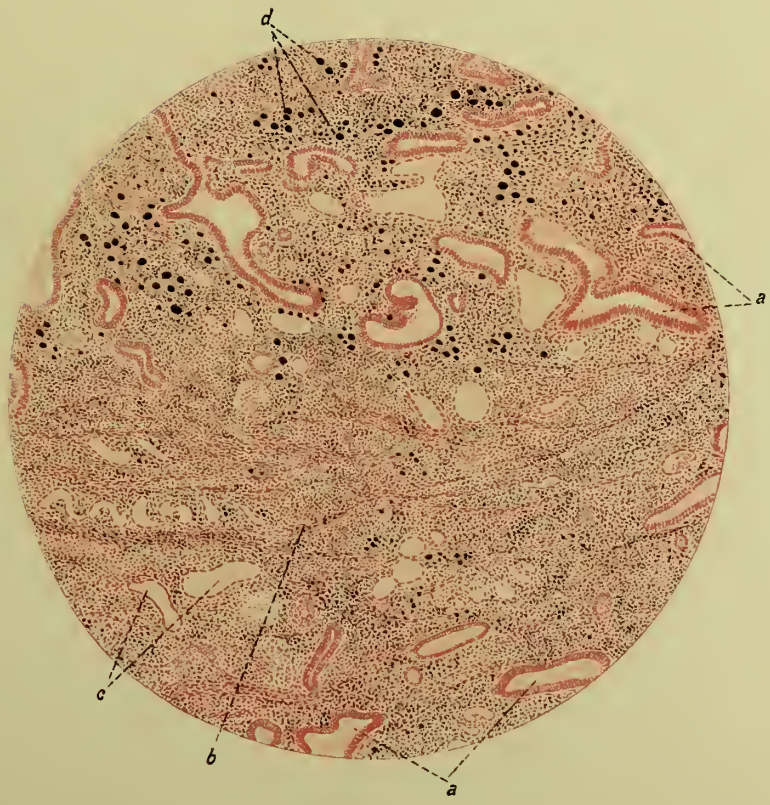

A. Querschnitt durch die Tube eines neugeborenen Mädchens. Pars isthmica. Hämatoxylin-Eosinfärbung. Leitz, Obj. 2, Ocul. 3.

a = Serosaepithel
b = Muscularis tubae
c = Lumen der Tube
d = Schleimhautfalte
e = Epithel der Tubenschleimhaut
f = Blutgefäße

B. Querschnitt durch die Tube eines neugeborenen Mädchens. Pars ampullaris. Hämatoxylin-Eosinfärbung. Leitz, Obj. 1, Ocul. 1.

a = Serosaepithel
b = Tubenwand
c = Falte der Tubenschleimhaut
d = Epithel der Schleimhautfalte
e = Lumen der Tube
f = Blutgefäße

A

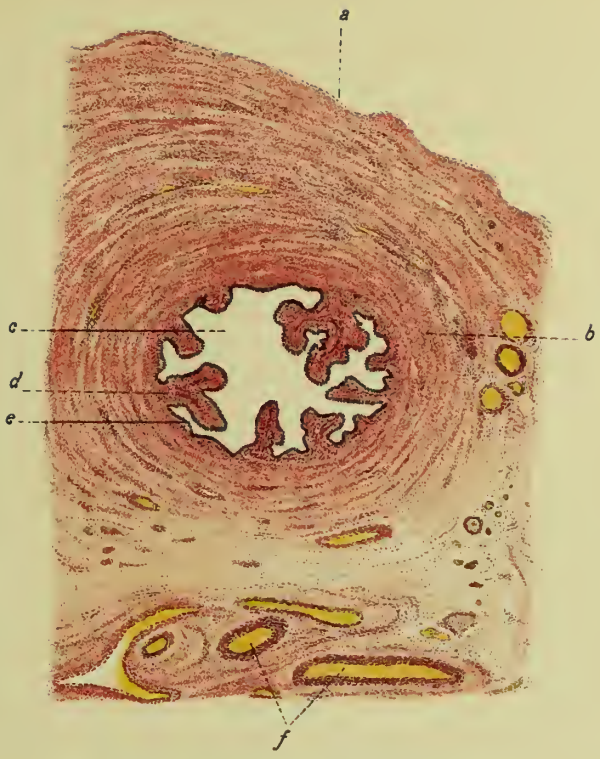

B

A. Querschnitt durch die Pars isthmica tubae einer geschlechtsreifen Frau.
Hämatoxylin-Eosinfärbung. Leitz, Obj. 1, Ocul. 1.

a = Serosaepithel
b = Subserosa
c = Muscularis tubae
d = Schleimhautfalte
e = Blutgefäß

B und **C.** Schrägschnitt durch die Tube *(B)* und das Lig. rotundum *(C)* einer geschlechtsreifen Frau.
Hämatoxylin-Eosinfärbung. Leitz, Obj. 1, Ocul. 0.

B = Tube

a = Serosaepithel der Tube
b = Muscularis tubae
c = Mucosa tubae
d = Falte der Tubenschleimhaut
e = Blutgefäße

C = Lig. rotundum

a = Serosaepithel
b = Muscularis lig. rotundi
c = Blutgefäß

A

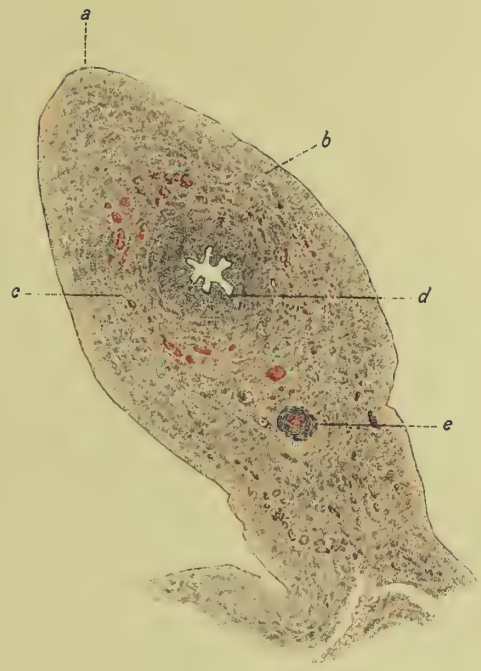

B

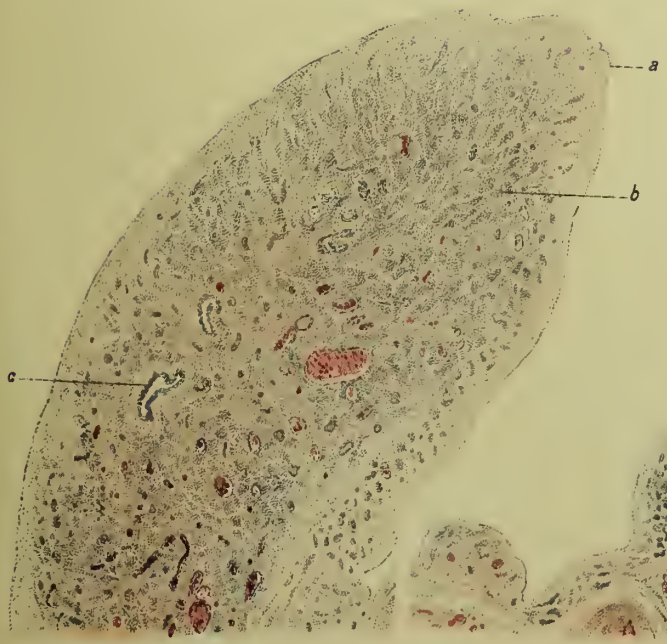

C

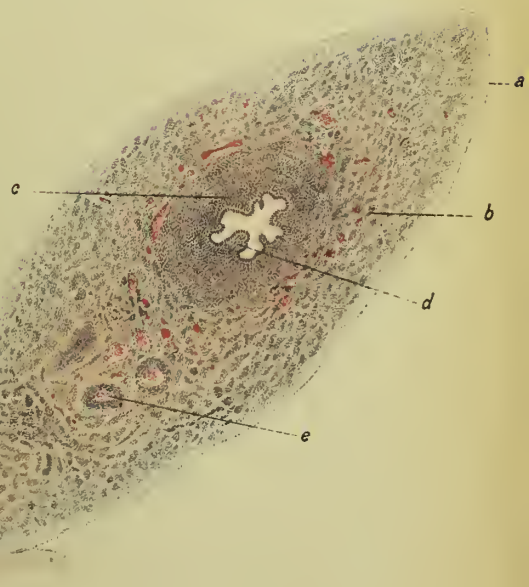

A. Querschnitt durch die Pars ampullaris tubae einer geschlechtsreifen Frau. Hämatoxylin-Eosinfärbung. Leitz, Obj. 1, Ocul. 1.

a = Serosaepithel
b = Tubenwand
c = Blutgefäß derselben
d = Schleimhautfalten der Tube
e = Blutgefäße

B. Längsschnitt durch das abdominale Tubenende einer geschlechtsreifen Frau. Hämatoxylin-Eosinfärbung. Leitz, Obj. 1, Ocul. 1.

a = Ostium abdominale tubae
b = Lumen der Tube
c = Schleimhautfalten der Tube
d = Wand der Tube
e = Blutgefäße derselben
f = Epithel der Schleimhautfalten an den Fimbrien
g = Übergangsstelle des Fimbrien-Tubenepithels auf das Serosaepithel
h = Serosaepithel

A

B

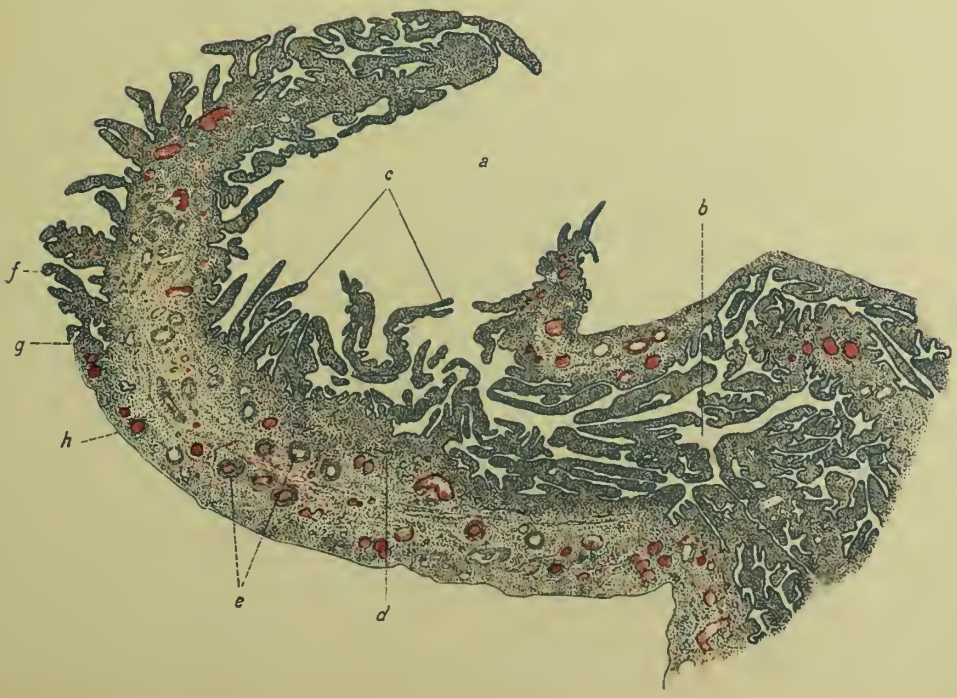

A. Querschnitt durch die Pars ampullaris tubae einer geschlechtsreifen Frau. Hämatoxylin-van Giesonfärbung. Leitz, Obj. 4, Ocul. 0.

a = Flimmerepithel der Schleimhautfalten
b = Stroma derselben
c = Blutgefäß
d = Tubenwand
e = Blutgefäß derselben

B. Längsschnitt durch eine Falte der Tubenschleimhaut einer geschlechtsreifen Frau. Hämatoxylin-van Gieson-Färbung. Leitz, Obj. 7, Ocul. 1.

a = Bürstenbesatz
b = Epithel der Schleimhautfalte
c = Stroma derselben

C. Längsschnitt durch das Fimbrienende der Tube einer geschlechtsreifen Frau. Hämatoxylin-Eosinfärbung. Leitz, Obj. 4, Ocul. 1.

a = Serosaepithel
b = Übergangsstelle desselben auf das Epithel der Fimbrien
c = Epithel der Tubenschleimhaut
d = Falten derselben
e = Stroma derselben
f = Blutgefäß

A

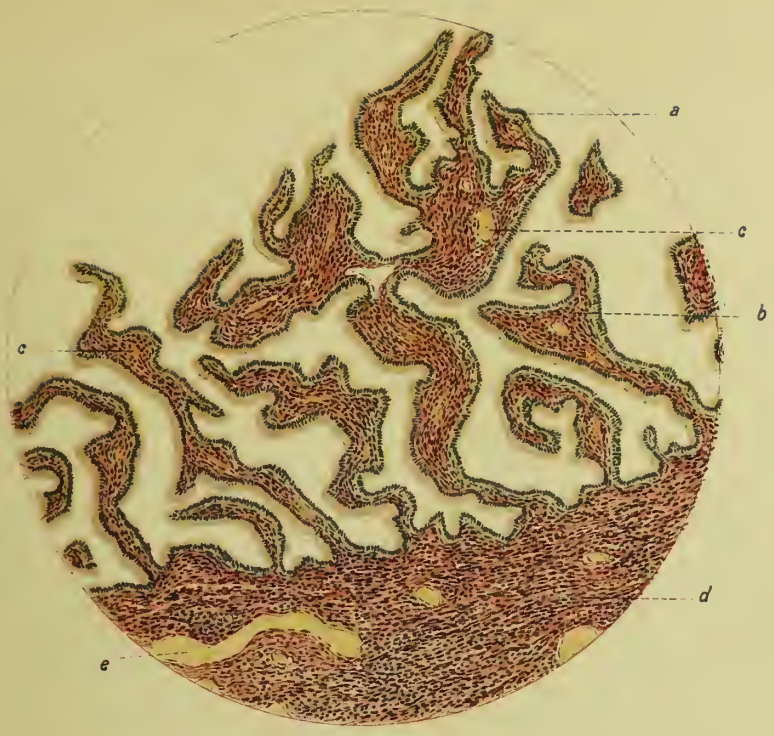

B

C

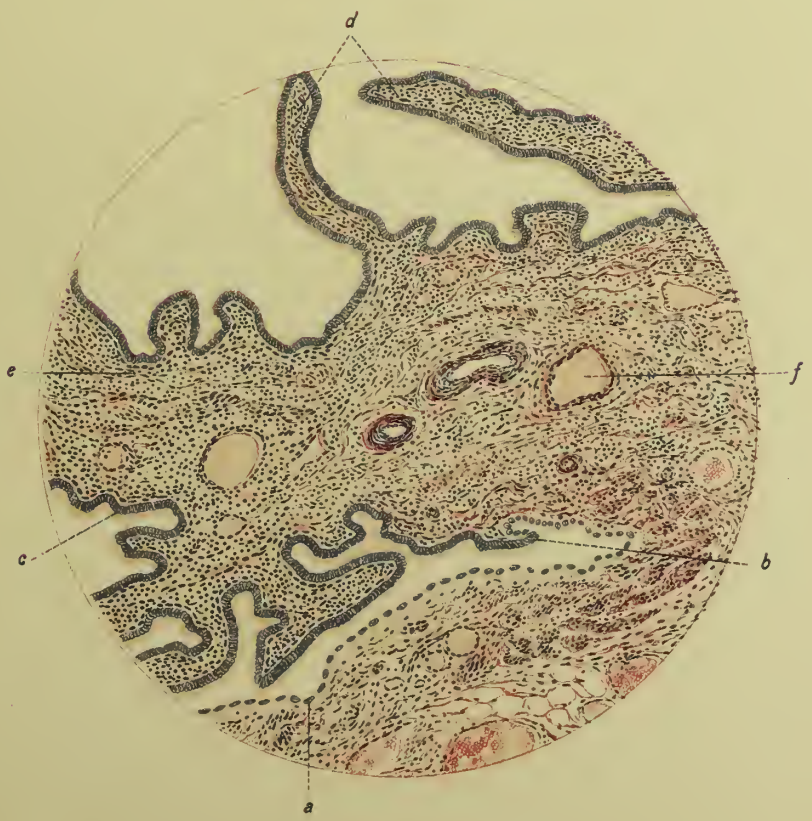

A. Querschnitt durch die Pars isthmica tubae einer geschlechtsreifen Frau.
Elastische Fasern.
Färbung nach Weigert. Leitz, Obj. 1, Ocul. 1.

a = Wand der Tube
b = Schleimhautfalten
c = Blutgefäß der Tubenwand
d = Blutgefäß der Mesosalpinx = Gefäßstamm für die Tubenwandgefäße

B. Längsschnitt durch die Pars intramuralis tubae einer geschlechtsreifen Frau.
Elastische Fasern.
Färbung nach Weigert. Leitz, Obj. 4, Ocul. 0.

a = Schleimhaut des Tubenlumens
b = Ringförmige Muskelschicht
c = Muskulatur des Uterus
d = Blutgefäße
e = Elastische Fasern

A

B

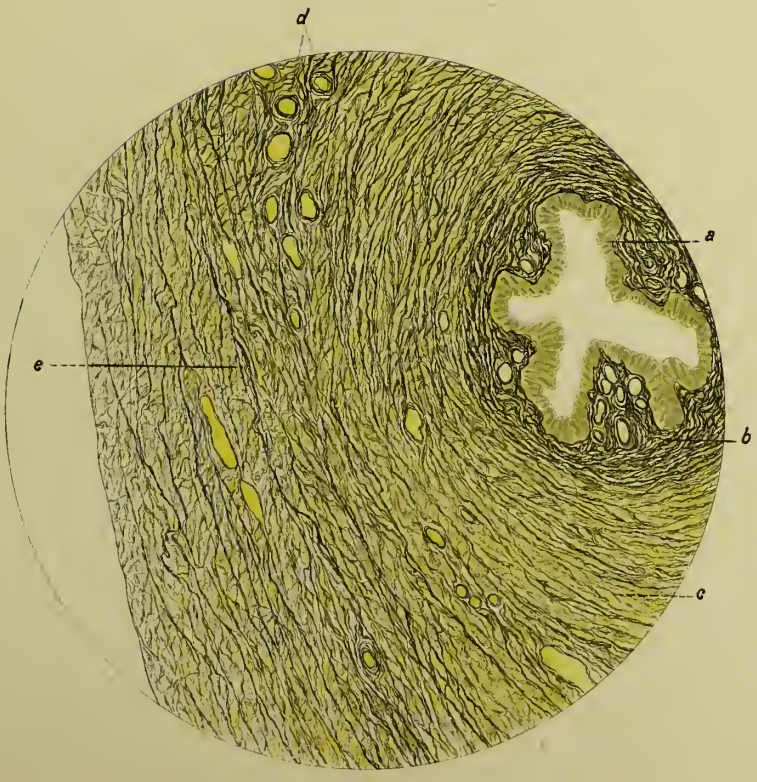

A. Querschnitt durch die Pars ampullaris tubae einer geschlechtsreifen Frau.
Elastische Fasern.
Färbung nach Weigert. Leitz, Obj. 1, Ocul. 1.

a = Wand der Tube
b = Blutgefäß derselben
c = Schleimhautfalten
d = Mesosalpinx
e = Blutgefäß derselben

B. Querschnitt durch die Tubenwand und eine Schleimhautfalte
einer geschlechtsreifen Frau.
Färbung nach Weigert. Elastische Fasern. Leitz, Obj. 7, Ocul. 1.

a = Elastische Fasern der Tubenwand
b = Blutgefäß derselben
c = Schleimhautfalte
d = Epithel derselben
e = Blutgefäß der Schleimhautfalte
f = Elastische Fasern derselben

C. Längsschnitt durch das abdominale Ende der Tube einer geschlechtsreifen Frau.
Elastische Fasern.
Färbung nach Weigert. Leitz, Obj. 1, Ocul. 1.

a = Schleimhautfalten
b = Blutgefäße

A

B

C

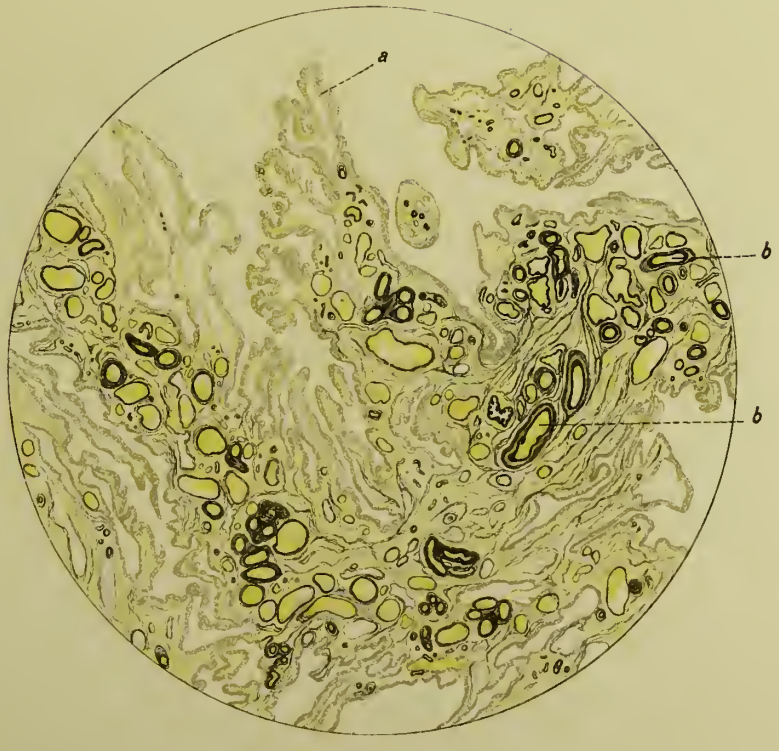

A. Querschnitt durch die Pars ampullaris tubae einer senilen Frau.
Hämatoxylin-Eosinfärbung. Leitz, Obj. 2, Ocul. 1.

a = Lumen der Tube
b = Epithel derselben
c = Stroma der Schleimhaut
d = Muscularis
e = Blutgefäße

B. Querschnitt durch die Pars ampullaris tubae einer senilen Frau.
Elastische Fasern.
Färbung nach Weigert. Leitz, Obj. 2, Ocul. 3.

a = Schleimhautfalten mit Epithel
b = Elastische Fasern
c = Blutgefäß

A

B

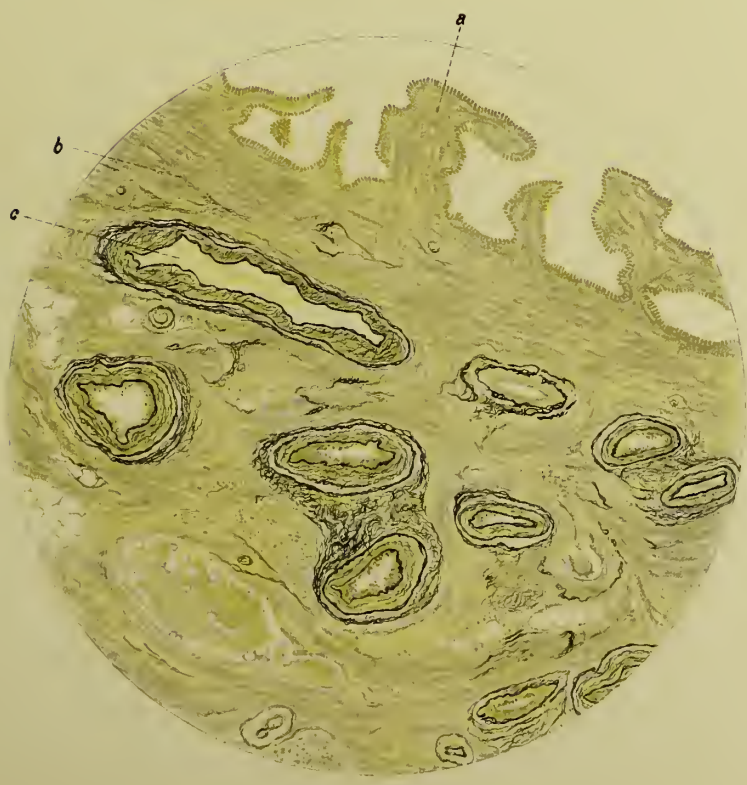

ziehen, indem die Hyperämie rasch abnimmt und die damit auch dezidual umgewandelten Stromazellen ihre frühere Form wieder annehmen.

Tube während der Menstruation.

Die Frage, ob die Tube sich am menstruellen Prozeß in einer histologisch nachweisbaren Form beteiligt, ist zurzeit noch nicht definitiv gelöst. Während vereinzelte Forscher sich auf Grund anatomischer und klinischer Beobachtungen für das Vorhandensein einer wirklichen Tubenmenstruation aussprechen, leugnen andere dieselbe wieder völlig. Die Beteiligung ist jedenfalls nicht als erwiesen zu betrachten, da die Beobachtungen durchgehend unter pathologischen Verhältnissen gemacht wurden, bei welchen Störungen der Zirkulation nicht sicher ausgeschlossen werden können (so Mißbildungen der inneren Genitalien, Inversio uteri, eingenähte oder verlagerte Tuben und dgl.). Es ist wohl von vornherein anzunehmen, daß bei der allgemeinen Hyperämie der Genitalien während der Menstruation sich auch der Eileiter beteiligt und gewisse Veränderungen sich in demselben abspielen analog denen im Uterus. Leopold und Martin haben stellenweise Abstoßungen des Oberflächenepithels beobachtet, deren Erneuerung aber viel langsamer als im Uterus verläuft. Eine nennenswerte blutige Ausscheidung findet gewöhnlich nicht statt, auch bei vielen Tieren nicht, wohl aber bei Affen (Holzbach). Nach Holzbach ist jedoch die Sekretion in der Tube während der Menses enorm gesteigert.

Tube der senilen Frau.

(Tafel 56.)

Die anatomischen Erscheinungen der senilen Involution beginnen bereits in der zweiten Hälfte der geschlechtsreifen Epoche in der Schleimhaut. In der Adventitia der größeren Gefäße entwickelt sich allmählich immer reichlicher faseriges Bindegewebe. Daran schließt sich in gleicher Weise die Mukosa, während die zwischen beiden liegende Ringmuskulatur zunächst ihr früheres Aussehen behält. Nach Eintritt des Klimakteriums bereits macht die schon hochgradige Bindegewebsentwicklung raschere Fortschritte, besonders in der Schleimhaut.

Gleichzeitig kommt es allmählich zu einer Atrophie der Tubenmuskulatur, zuerst der Gefäßschicht, dann auch der übrigen Schichten, von ziemlich gleichmäßigem Verlauf. Die Zellhöhe des Tubenepithels nimmt ab, bis fast das Aussehen von Endothelzellen erreicht wird, die Schleimhautfalten verlieren ihre frühere Rundung und werden kantig und eckig, die Falten drängen sich dicht aneinander, das Tubenlumen verschwindet fast vollständig. Noch später verschmelzen die Tubenfalten stellenweise unter Verlust ihres Epithels.

Die klimakterischen Veränderungen des elastischen Gewebes beginnen nach Buchstab gegen das 45. Jahr und sind im 55. Lebensjahr schon deutlich ausgeprägt. Namentlich verändert sich in den tiefen Schichten die Art der Verbreitung. Die Serosa ist von dicken, stark gewundenen Fasern durchsetzt, deren Zahl nicht geringer ist als in den Tuben der vorhergehenden Altersklasse. In den beiden Muskelschichten nehmen die elastischen Fasern an Zahl und an Länge ab. In der Submukosa und Mukosa findet man noch weniger elastische Fasern als in den Muskelschichten. Mit steigendem Alter nimmt die Zahl der elastischen Fasern in der Schleimhaut noch mehr und bis zum gänzlichen Schwinden ab. In senilen Tuben findet man elastisches Gewebe nur in der Serosa. Die Zahl der Fasern ist hier deutlich geringer, sie sind sehr kurz und bilden kein Geflecht. Ihre Anzahl verringert sich in der Richtung von der Serosa zur äußeren Muskelschicht, in dieser letzteren fehlen sie entweder gänzlich oder sind äußerst spärlich vorhanden, liegen vereinzelt, bilden kein Geflecht und sind nicht gewunden.

Ligamentum rotundum.

(Tafel 51 B. 66 A u. B. 67 A.)

Das Ligamentum rotundum besteht seiner Hauptmasse nach aus Bündeln derber Bindegewebsfasern, in die ein reichliches, teils eng-, teils weitmaschiges Netz bald feinerer, bald stärkerer elastischer Fasern eingestreut ist, und aus glatten Muskelfasern. Letztere überwiegen in der Pars ligamenti lati des runden Bandes und besonders in der medialen Pars uterina am oberen Rande des Bandes und stehen mit der oberflächlichen Schicht der Uterusmuskulatur in inniger Verbindung. Während seines Verlaufes durch den Leistenkanal gesellen sich zu

ihm auch spärliche, dünne Bündel quergestreifter Muskelfasern, meist am oberen Rande des Bandes gelegen (Musc. cremaster internus), welche auch nicht selten im intrapelvinen Teil des Bandes zu finden sind. Der subkutane letzte Abschnitt des Bandes enthält keinerlei Muskelfasern mehr, sondern besteht nur aus Bindegewebe und elastischen Fasern. Einige Äste der Vena spermatica externa bilden einen Plexus um das Band. Ein begleitender Lymphstrang leitet sowohl zu den iliakalen wie zu den inguinalen Lymphdrüsen. Durch denselben wird eine Kommunikation der Lymphgefäße des Corpus uteri mit den Glandulae inguinales externae hergestellt. Die Nerven liefert der Nervus spermaticus externus.

Ligamentum rotundum in der Schwangerschaft.

Die Ligamenta rotunda nehmen in der Gravidität ganz erheblich an Dicke zu, am stärksten an der uterinen Insertion, gegen Ende der Schwangerschaft sind sie fast viermal so stark als sonst. Diese Dickenzunahme beruht vor allem, abgesehen von der stärkeren Blut- und Lymphdurchströmung, auf einer Hypertrophie der Muskelfasern, ganz besonders am uterinen Teil.

Ligamentum rotundum im Puerperium.

Das Ligament macht einen ähnlichen Rückbildungsprozeß wie der Uterus durch. Unter beträchtlicher Verminderung der Blutfülle und Lymphstauung kommt es zum Schwinden der im Bindegewebe angesammelten Ödemflüssigkeit, die Muskelfasern machen genau denselben Rückbildungsprozeß durch wie die des Uterus. Bei der senilen Frau tritt eine allmähliche Atrophie des Bandes ein unter Schwund der muskulären Elemente; es überwiegt dann das Bindegewebe.

Ligamentum latum.

(Tafel 67 B u. C.)

Zwischen den beiden serösen Platten des Ligamentum latum findet sich ein mehr oder minder lockeres Bindegewebe mit zahlreichen Gefäßen, Nerven und reichlichen, aber zerstreuten Bündeln glatter Muskelfasern. Dieses Bindegewebe geht an den parietalen Anheftungsstellen des Lig. latum in das Parametrium und das subseröse Binde-

gewebe der unteren und seitlichen Beckenwand über. In dem als Mesosalpinx bezeichneten Abschnitt des breiten Mutterbandes fehlt die glatte Muskulatur größtenteils. Über die Reste der Urniere s. u.

Ligamentum sacro-uterinum.

Das Ligamentum sacro-uterinum enthält zahlreiche glatte Muskelfasern, weshalb sie vielfach als wirkliche Muskeln, Musculus recto-uterinus, aufgefaßt werden. Es nimmt seinen Ursprung größtenteils von der hinteren Wand der Cervix und steht mit den subserösen Muskelfasern des Lig. latum in Verbindung, außerdem treten noch muskulöse Elemente der hinteren Scheidenwand dazu. Die Muskelfasern werden umgeben von festeren Bindegewebs- und elastischen Fasern, die ihre direkte Fortsetzung in dem Bindegewebe des Ligamentum latum haben. Außer den Blutgefäßen und sympathischen Nervenfasern (Testut) sind noch Lymphgefäße erwähnenswert, welche die Lymphgefäßstämme an Blase und Rektum verbinden.

Ligamentum ovarii proprium.

Dieses Befestigungsband des Eierstocks, das feine Blutgefäße beherbergt, besteht aus Bindegewebe und parallel verlaufenden glatten Muskelfasern, die sich in diejenigen des Corpus uteri verlieren.

Ligamentum ovarico-pelvicum.

Das Band, welches die der Blutversorgung des Ovariums dienenden Spermatiknalgefäße sowie die Lymphgefäße und Nerven enthält, stellt die durch spärliche glatte Muskelfasern verstärkte freie Lateralkante des Ligamentum latum dar und zeigt denselben Aufbau wie das letztere.

Der Eierstock. Ovarium.

(Tafel 57—65.)

Kindliches Ovarium.

(Tafel 57 Fig. A u. B.)

Die Oberfläche wird überzogen von einem zarten, einschichtigen Epithel, dem sog. „Keimepithel", das sich auch in die vielfachen Kerben der Oberfläche hineinsenkt. Es besteht aus kubischen oder zylindrischen Zellen mit großen Kernen. Der Zelleib ist feinkörnig, die Kerne groß und scharf konturiert; Kernkörperchen sieht man selten. Das Oberflächenepithel ist, wie Bornhaupt-Waldeyer gezeigt haben, nicht gleichzustellen dem Endothel der Serosa, von welcher weder die bindegewebige Grundlage noch das Endothel auf den Eierstock übergehen. Flimmerung des Oberflächenepithels wurde von de Sinéty und Malassez unter pathologischen Verhältnissen beobachtet, normalerweise nicht. Unmittelbar unter dem Oberflächenepithel liegt beim Neugeborenen eine zellreiche Bindegewebsschicht, die nach Hörmann aus feinen, in allen Richtungen durchflochtenen, einen sehr dichten Filz bildenden Bindegewebsfasern besteht. Zwischen den radiär angeordneten Bindegewebspfeilern haben sich die Querbalken weiter verästelt, wodurch die regellos angeordneten Eiballen zu Primärfollikeln aufgeteilt werden, deren Epithel ohne strukturlose Membran von einem Faserfilz umgeben ist. Unter dem Oberflächenepithel hat sich fast überall schon eine kontinuierliche Bindegewebslage ausgebildet, deren Fasern meist parallel zur Oberfläche verlaufen. Diese Schicht stellt die bei der geschlechtsreifen Frau als Tunica albuginea bezeichnete fibröse Umhüllung der gesamten Keimdrüse dar, welche aus mehreren, meist drei zur Oberfläche abwechselnd parallel und senkrecht verlaufenden Faserschichten bestehen soll. Hörmann leugnet sowohl beim kindlichen wie beim geschlechtsreifen Eierstock das Vorkommen einer derartigen Schicht, da sich in dieser subepithelialen Zone die Fasern in allen möglichen Richtungen durchflechten. Ein Eindringen von Fasern aus der subepithelialen Schicht

zwischen die Oberflächenepithelien läßt sich nirgends nachweisen, im Gegenteil, das Epithel ist jetzt durch eine sehr deutliche homogene Membrana limitans gegen die erwähnte darunterliegende Bindegewebsschicht abgegrenzt, die sich bei Färbung mit Orcein und Resorcin-Fuchsin als homogener, scharf konturierter Streifen deutlich von der Nachbarschaft abhebt. Elastische Fasern finden sich nur an den Gefäßen. Dagegen sind elastische Grenzmembranen an der Außenseite des Follikelepithels weder an den Eiballen und -schläuchen noch an den Primärfollikeln nachweisbar.

In dieses Bindegewebsgerüst sind die wesentlichen Elemente des Ovariums, die Primordialeier und Primordialfollikel, eingebettet. Dieselben zeigen entsprechend dem Alter des Individuums eine etwas verschiedene Anordnung. Bei neugeborenen Mädchen liegen die epithelialen Elemente meist in verschwenderischer Reichlichkeit eng aneinandergereiht dicht bis unter das Oberflächenepithel, meistenteils in radiären Säulen angeordnet. Erst unter dieser Zone der Follikelschläuche oder Eiballen findet sich eine Schicht einzelner Primärfollikel.

Die Follikel werden eingeteilt in den Primordialfollikel, den wachsenden Follikel, den reifenden Follikel, den reifen Graaf'schen Follikel.

Primordialfollikel.

(Tafel 57 Fig. A u. B. Tafel 58 Fig. A u. B. Tafel 60 Fig. A.)

Dieser ist ohne Hülle in das Stroma des Eierstocks eingebettet und besteht aus dem Primordialei und einer eng anliegenden, dünnen, einschichtigen Haut von zarten, niedrigen, endothelartigen Epithelzellen. Das Primordialei ist eine ellipsoide, membranlose, wahre Zelle mit Zelleib, Zellkern, Kerngerüst und Kernkörperchen und zeigt ohne Rücksicht auf das Alter eine gleich große konstante Masse. In frischem Zustande beträgt sein Durchmesser 54—58 μ. Im Gegensatz dazu nimmt Schottländer an, daß das Primordialei nicht stationär bleibe, sondern daß es mit dem Wachstum des Individuums Schritt halte. Der Zellkörper ist ein helles, fast homogen aussehendes Protoplasma, das von einem feinen Netzwerk durchzogen ist, welches nach den Angaben einiger Autoren (Balfour, van Beneden, Nagel) mit dem Fadennetze des Keimbläschens in keine Verbindung tritt. Der Kern, das Keimbläschen, liegt stets in der Mitte und mißt in frischem Zustande beim Erwachsenen 29—32 μ, in gehärtetem Zustande be-

trägt der Durchmesser sowohl bei der erwachsenen Frau wie beim neugeborenen Mädchen 16 μ. Das Keimbläschen ist ein typischer, von einer Membran mit doppelter Begrenzungslinie umgebener Zellkern, welcher ein deutliches Kerngerüst, ein Kernkörperchen oder einen Keimfleck und eine oder mehrere, in der Regel an den Kreuzungspunkten des Kerngerüstes liegende Nebenkörperchen aufweist. Das Kerngerüst ist an allen Primordialeiern vorhanden, dagegen findet man häufig bei Feten und Neugeborenen Eier, welchen das Kernkörperchen fehlt, wahrscheinlich ein Vorzeichen frühzeitigen Unterganges.

Der Keimfleck (das Kernkörperchen) ist nach Nagel in frischen ungehärteten Primordialeiern ein lichtbrechendes, gelbschimmerndes, rundliches Gebilde, das oft ganz peripher liegt; an gehärteten Objekten färben sich Kernkörperchen und Kerngerüst gleichmäßig und sehr stark. Das als dünne Hülle das Ei umgebende Epithel besteht aus anfangs platten, länglich ovalen, protoplasmareichen Zellen mit ovalen oder leicht bohnenförmigen Kernen, welche der Eizelle dicht anliegen. Bisweilen findet man bei Neugeborenen auch Primordialfollikel mit mehreren Eiern, welche sich später noch in Einzeleier abzuschnüren pflegen. Mehrkernige Eier, aus mehrkernigen Eiballenabschnitten entstanden, können als wahre Zwillingseier oder Mehrlingseier aufgefaßt werden (Schottländer). Postfetale Teilung ist jedoch wahrscheinlich.

Das menschliche Ovarium enthält nach der Schätzung Henle's, die Waldeyer für richtig hält, ca. 36000 Follikel. Von diesen geht weitaus die Mehrzahl wieder durch Atresie zugrunde und nur ein verschwindend kleiner Teil kommt zur Reifung, d. h. zur Befruchtungsfähigkeit.

Der wachsende und reifende Follikel.

(Tafel 59 Fig. A u. B. Tafel 60 Fig. A u. B.)

Aus den eben beschriebenen Primärfollikeln entwickeln sich die sog. Graaf'schen Follikel vereinzelt schon bei Feten, langsam und wenig zahlreich im Kindesalter, am reichsten und verhältnismäßig rasch fortschreitend in der Zeit der Geschlechtsreife, während die Bildung nach der Menopause wahrscheinlich noch viel spärlicher als im Kindesalter ist und nur noch kurze Zeit nach Aufhören der Menstruation andauert. Die ersten Erscheinungen des beginnenden Wachstums bestehen beim Menschen darin, daß die Follikelepithelzellen eine

kubische Gestalt mit ovalen bis runden Kernen, sodann zylindrische Gestalt annehmen und darnach durch mitotische Teilung ein mehrschichtiges Follikelepithel — das sog. Stratum granulosum oder die Membrana granulosa — bilden. Bei der Teilung des Follikelepithels sieht man außer den zahlreichen Kernteilungsfiguren, namentlich in den zentralen Partien des Follikels, große, primordialeiähnliche Zellen mit mattglänzendem Protoplasma und deutlichem Kern, die aber nur bis zum Auftreten des Deutoplasmas im Ei vorhanden sind. Nagel hat diese Zellen als Nährzellen bezeichnet und hält sie für Vorläufer der sog. Epithelvakuolen Flemming's, während sie Schottländer als Nebeneier bezeichnet. Auch Wendeler hat diese von Nagel beschriebenen Nährzellen allerdings nur in Eierstöcken von Feten und neugeborenen Mädchen gesehen, während er bei der geschlechtsreifen Frau in den Follikeln der verschiedenen Altersstufen stets nur Degenerationsvakuolen aller möglichen Entwicklungsstadien im Sinne Flemming's fand. Flemming beschreibt in allen Follikeln, in deren Epithelmasse bereits die Bildung von Liquor im Gange ist oder sich anschickt zu beginnen, blasse Körper von kugeliger oder länglich runder Form im Follikelepithel ohne bestimmte Verteilung, welche er Epithelvakuolen oder Degenerationsvakuolen nennt. In Follikeln, deren Epithel erst wenige Zellschichten zählt, sind sie nur einzeln, in größeren reichlicher vorhanden. Auch in fast reifen Follikeln mit Ausbildung eines mehr oder minder großen liquorhaltigen Hohlraumes sind sie im wandständigen Epithel und auch zwischen den Diskuszellen in verschiedener, oft sehr großer Zahl zu finden. Bei schwacher Vergrößerung als helle, hyaline Tropfen erscheinend, zeigen sie bei mittelstarker Vergrößerung einen retikulierten oder genauer fachwerkartigen Bau. Diese Zellformen sind wahrscheinlich Umwandlungsprodukte von einer oder mehreren Follikelzellen, welche aufquellen, sich nach und nach verflüssigen und später in den Liquor folliculi aufgehen; als weitere Entstehungsquelle des Liquor gilt das Transsudat, welches sich aus den Blutgefäßen der Theca diffus zwischen das Epithel ergießt. In der Tat kommen an Follikeln mit überschüssigem Granulosaepithel bei Neugeborenen Nebeneier vor, welche degenerieren und Vakuolen hinterlassen, während beim reifenden und auch wachsenden Follikel in jedem Alter die Flemming'schen Vakuolen aus Follikelepithelien, „Nährzellen“ entstehen.

Größere Follikel, in denen es mittlerweile auch zur Ansammlung von Follikelflüssigkeit gekommen ist, besitzen eine deutlich zweischichtige Bindegewebshülle, die sog. Theca folliculi. Die äußere Lage wird als Tunica externa, die innere als Tunica interna unterschieden (v. Ebner). Die Tunica interna weist ein sehr feinfaseriges Maschennetz auf, welches in der Nähe der Tunica externa enger ist und gegen die Granulosa zu weiter wird. In den Maschen des feinen Faserwerkes liegen die verschieden großen und verschieden geformten Zellen der Tunica interna (rundlich-polygonale, kurzspindelige usw.), und zwischen den Fasern sind zahlreiche Kapillaren eingebettet. Diese feinen, in der Tunica externa wurzelnden Fasern gehen in eine flächenhafte dünne Faserausbreitung direkt unter dem Basalepithel der Granulosa über — Grenzfaserschicht —, welche leicht für homogen gehalten werden könnte. In der Tunica externa sind die Fasern viel massenhafter und enger aneinandergedrängt; sie bilden keine Maschen, sondern konzentrische, den Follikel umkreisende Züge, die sich in den verschiedensten Richtungen durchflechten und durchkreuzen. Die Zellen sind viel kleiner als die der Tunica interna. Nach außen von der Tunica externa sind viele größere Gefäß- und Lymphlücken so dicht angeordnet, daß sie dem Gewebe ein geradezu kavernöses Aussehen geben.

Als zweite wichtige Veränderung tritt am Follikel die Bildung einer konzentrischen bindegewebigen Hülle aus dem Stroma um den Follikel ein, die Theca folliculi. Sie besteht aus zwei Schichten, der derberen Tunica externa, welche aus zirkulär angeordneten Bindegewebsfasern mit kleineren Gefäßen aufgebaut ist, und der aus runden und spindelförmigen Zellen zusammengesetzten reichlich von Kapillaren durchzogenen Tunica interna. Von den Zellen der Membrana granulosa unterscheiden sich die inneren Tunicazellen durch ihre bedeutendere Größe, geringere Färbbarkeit und spärliche Interzellularsubstanz. Der Reichtum an rundlichen Zellelementen in der Tunica interna wird vielfach auf eingewanderte weiße Blutzellen (Kornzellen, W. His sen.) zurückgeführt. Die Tunica externa ist gegen das umgebende Ovarialstroma durch lockeres Bindegewebe unscharf abgegrenzt; ein vielfach verzweigtes Blut- und Lymphgefäßnetz umgibt den Follikel ringsherum und sendet zahlreiche Äste in die Theca folliculi hinein. Die Tunica interna wird vom Follikelepithel durch eine helle, dünne

strukturlose Basalmembran, die Glashaut getrennt. Nach Waldeyer und Nagel ist dieselbe ein Produkt des Follikelepithels, nach Wagner und Schottländer vorzugsweise bindegewebigen Ursprunges. Im weiteren Verlauf vergrößert sich der Follikel hauptsächlich durch das Auftreten und die Zunahme des oben erwähnten Liquor folliculi. Beim Menschen tritt die Liquorbildung in dem nach der Oberfläche des Ovariums hin belegenen Teile auf. Es bildet sich zunächst exzentrisch in Form eines sichelförmigen Spaltes ein Hohlraum, welcher den Liquor enthält, durch dessen Vermehrung das Ei eine exzentrische Lage im Follikel einnimmt in einem vorspringenden Hügel von Follikelzellen, dem Cumulus oophorus, auch Discus proligerus genannt. Die dem Ei unmittelbar anliegenden Follikelepithelzellen (Corona radiata oder Eiepithel) sowie die an die Theca folliculi angrenzende basale Zellreihe werden mehr zylindrisch, während die zwischen beiden Zellreihen gelegenen Follikelzellen sehr mannigfache, meist polyedrische Form aufweisen. Die Zellen der Granulosa besitzen kleine anastomosierende Ausläufer in Form eines zur Ernährung dienenden Interzellularnetzes (Paladino, Schottländer), was mit der Angabe Waldeyer's, daß die Follikelzellen auch sternförmig werden können, übereinstimmt. Was die Lage des Cumulus oophorus anlangt, so findet er sich nach den Angaben der meisten Forscher (Pouchet, Schrön, Henle, Nagel) am häufigsten an dem von der Eierstocksoberfläche entferntesten Abschnitt des Follikels. Doch haben eine Anzahl von Autoren durch einwandsfreie Präparate gezeigt, daß der Cumulus ovigerus sich an jeder Stelle der Follikelwand bilden kann (Waldeyer, Wendeler, Schulin, Sobotta, Hensen).

Mit den geschilderten Veränderungen am Follikel gehen Hand in Hand solche am Ovulum selbst. Im Verlauf der intrafollikulären Entwicklung (nach Nagel erst wenn der Follikel seine definitive Größe erreicht hat, nach v. Ebner früher) umgibt sich das Ei mit einem vom Follikelepithel gelieferten Material, das nicht assimiliert wird, der sog. Zona pellucida. Diese Kapsel von nicht ganz gleichmäßiger Dicke besitzt eine feine radiäre Streifung, welche wahrscheinlich mit ihrer Bildung aus den Zellen des Eiepithels zusammenhängt. Sie wurde von einigen Autoren als der optische Ausdruck von Porenkanälchen angesehen, durch welche feinste protoplasmatische Ausläufer bis zum Eidotter vordringen, um für die Ernährung und das Wachstum des

Eies eine wichtige Rolle zu spielen (Pflüger, Paladino, G. Wagener, Retzius, Holl u. a.). Beim menschlichen Ei bestehen jedoch nach den Anschauungen Nagel's, Wendeler's, Waldeyer's, Pfannenstiel's weder Porenkanälchen noch eine Mikropyle, während dieselben bei Fischen und niederen Tieren vorkommen. Die Innenfläche der Zona pellucida ist gegen die Eizelle hin scharf und glatt begrenzt, während ihre Außenseite mit kleinen Rauhigkeiten und Unebenheiten zwischen die Follikelzellen hineinragt. Zwischen Zona pellucida und dem Protoplasma des Eies bildet sich ein kapillarer, mit Flüssigkeit gefüllter Spaltraum, der sog. perivitelline Spaltraum, welcher jedoch am frischen Objekt nicht existieren soll (v. Ebner).

Das Protoplasma des Eies macht während des Reifungsprozesses gleichfalls Veränderungen durch: von der Mitte nach der Peripherie fortschreitend werden massenhaft feinere und gröbere, teils mattglänzende, teils stark lichtbrechende Körnchen in die Maschen eines feinen Netzwerks eingelagert, welche schließlich das ganze Protoplasma bis auf eine dünne, helle äußere Randzone an der Eioberfläche durchsetzen. Es teilt sich damit der ursprünglich homogene Leib der Eizelle in eine periphere helle schmale Rindenzone und eine zentrale Schicht, das sog. Deutoplasma oder Nahrungsdotter, der als Reservestoff zur Ernährung des befruchteten Eies während seiner Wanderschaft durch die Tube bis zur Einnistung in die Uterusschleimhaut dient. Die periphere Rindenzone hat eine helle äußere Randzone ohne jede Deutoplasmabildung und eine innere feingranulierte Zone mit beginnender Deutoplasmabildung. Das spezifisch leichtere Keimbläschen liegt exzentrisch, und zwar immer nach oben gerichtet. Dieses bald kugelige, bald mehr ovale, mit klarem flüssigen Inhalt erfüllte und mit einer doppelten Begrenzungslinie versehene Gebilde enthält in seinem Innern exzentrisch gelagert ein gelbschimmerndes Kernkörperchen (Keimfleck), welches amöboide Bewegungen macht. Seine Grundlage ist ein feines Netzwerk, in dessen Balken größere und kleinere Kugeln und 2—3 kleinere Nebenkernkörper liegen. Das Ei mit den eben beschriebenen Veränderungen, der völligen Deutoplasmaentwicklung und der exzentrischen Lagerung des Keimbläschens, nennt man nach Waldeyer ein fertiges Ei, das aber noch nicht befruchtungsfähig ist. Das reifende Ei zeigt gewisse eigentümliche Veränderungen am Keimbläschen und stößt ein bis zwei sog. Rich-

tungskörperchen aus, die im perivitellinen Spaltraum gefunden werden. Reif ist das Ei erst, wenn alle diese Veränderungen beendet sind. Das reife menschliche Ei mißt nach Kölliker, Waldeyer durchschnittlich 200 μ, sein Keimbläschen 40—50 μ, der Keimfleck 5—7 μ (nach Henle und Waldeyer 7 μ); die Dicke der Zona pellucida geben Henle und Waldeyer auf 10 μ an. Die Größe des Primärfollikels beträgt nach Waldeyer beim erwachsenen Menschen 26 μ. Sein Durchmesser muß sich also bis zur Reifung um etwa das Achtfache vergrößern. Follikel und Eier in dem bis jetzt beschriebenen Reifezustand finden sich sowohl im Ovarium des neugeborenen Mädchens als auch im kindlichen Eierstock. Schließlich enthalten Ovarien von Neugeborenen nicht selten die Primordialfollikel bereits in der äußersten Schicht durch reichliche Bindegewebseinlagerung voneinander getrennt und zahlreiche Graafsche Follikel bis zu Erbsengröße. Es kann also das Ovarium Eier von außerordentlich verschiedenen Entwicklungsstufen enthalten.

Die Markschicht besitzt wenige meist zystisch degenerierende oder atresierende Follikel und Follikelnarben; das wesentlich zellärmere Stroma der Markschicht besteht aus lockerem, welligem Bindegewebe mit reichlich elastischen Fasern und dicht aneinandergedrängten Blutgefäßen. Auch kommen glatte Muskelfasern in der Zona vasculosa meist in Begleitung der größeren Gefäße vor, welche von den Muskelzügen des Lig. latum stammen. Über Lymphgefäße und Nerven des Ovariums findet sich Näheres beim Eierstock der geschlechtsreifen Frau.

Am Übergang des Mesovariums in die Zona vasculosa findet sich eine Verdichtungszone des Bindegewebes (Grundstrang), in welche epitheliale Schläuche mit engem Lumen eingelagert sind — Kölliker's Markstränge; diese werden in dem Kapitel: Fetale Organreste, besprochen.

In neuerer Zeit ist vielfach von einer „interstitiellen Drüse" des Ovariums gesprochen, wie sie bei Tieren vorkommen und eine physiologische Funktion haben soll. Nach v. Winiwarter kommen die „interstitiellen Zellen" im Embryonalleben in drei Schüben zur Beobachtung, von denen die Zellen des dritten Schubes vom 6. Fetalmonat ab während der weiteren Entwicklung bestehen bleiben sollen. Sie finden sich in nächster Beziehung zu den Marksträngen und in der tieferen Schicht der Rindenzone vorwiegend in der Theca interna

der Follikel. Die Zellformen sind nur zum Teil ausgewachsen und haben drei Protoplasmazonen, eine innere dunkle, fein granulierte Schicht mit dem Kerne, eine mittlere Schicht mit zahlreichen kleinen Fetttröpfchen und einen äußeren helleren Saum an der Zellmembran anliegend. Die Fetttropfen berechtigen nicht von einer Drüse zu sprechen (v. Winiwarter).

Das Ovarium der geschlechtsreifen Frau.

(Tafel 58, 59, 60, 64.)

Das Ovarium der geschlechtsreifen Frau unterscheidet sich von demjenigen des neugeborenen Mädchens durch:

1. ein niedriges, nämlich kubisches, zuweilen kurzzylindrisches Oberflächenepithel, früher sogenanntes Keimepithel,

2. eine zunächst der Oberfläche gelegene, fast rein bindegewebige, und eine darunter befindliche, durch ihren Gehalt an primitiven Follikeln ausgezeichnete Schicht mit einer durchaus verschiedenen Faseranordnung,

3. durch geringere Follikelzahl und zellreicheres Stroma in der Zona parenchymatosa. Die Bindegewebszellen sind zum Teil flach lang, zum Teil kurz spindelförmig. Wir finden Follikel aller Stadien in dem Eierstock der Erwachsenen, die jüngeren mehr peripher, die älteren größeren Follikel mehr zentral. Die älteren stellen mehr oder minder große Bläschen dar (0,25—1,5 cm Durchmesser). Subkortikal findet man noch Primordialfollikel und meist schon gut ausgebildete Graaf'sche Follikel in allen Entwicklungsstadien bis zum sprungfertigen Follikel, ferner die nach Ausstoßung des Eies entstehenden Corpora lutea, in der Entwicklung und Rückbildung, und deren Residuen, die Corpora fibrosa seu albicantia, und endlich obliterierende, atretische Follikel und deren Rückbildungsprodukte, die Corpora candicantia.

Die Rindenschicht zeichnet sich bei der geschlechtsreifen Frau durch die außerordentliche Masse dicker Fasern, denen überall Zellen anliegen, aus. Nach der Faseranordnung kann man zwei Lagen unterscheiden, eine zunächst der Oberfläche gelegene, fast rein bindegewebige, und darunter eine durch ihren Gehalt an primitiven Follikeln ausgezeichnete Schicht. Die beiden Lagen unterscheiden sich außer-

dem noch durch ihren sehr verschiedenen Zellreichtum und durch ihre durchaus verschiedene Faseranordnung. Die Verschiedenheit der letzteren besteht darin, daß in der oberflächlichen, zellärmeren Schicht sich die ziemlich straffen, gestreckten Fasern vorzüglich in den drei Richtungen des Raumes durchflechten und zu gröberen und feineren Zügen zusammengefaßt im großen und ganzen senkrecht zueinander verlaufen. Dagegen sind die Fasern in der primärfollikelhaltigen Zone vielfach weniger gestreckt, mehr leicht gewellt, nicht zu gröberen Zügen zusammengefaßt und viel unregelmäßiger miteinander verflochten. Die Rindenschicht enthält sehr geringe Mengen von Muskelzellen.

Die von alters her als dritte Schicht in der Zona parenchymatosa unterschiedene Albuginea, welche nach Henle, Waldeyer u. a. aus drei parallel zur Oberfläche angeordneten Faserlagen bestehen soll, konnte Hörmann nicht bestätigen. In der Primärfollikelschicht sind die Fasern in der Weise konzentrisch um sie angeordnet, daß äquatorial und meridional den Follikel umkreisende Fasern ein verfilztes Geflecht um denselben bilden.

In der Zona vasculosa sind die Fasern, zwischen welchen sich ziemlich spärliche Zellen eingestreut finden, länger und dicker, aber nicht so reichlich wie in der Rindenschicht, auffallend stark gewellt und in ganz unregelmäßiger Weise zu einem nicht gerade sehr dichten Filz verflochten. Im Hilus sind die Faserzüge streckenweise parallel angeordnet mit dazwischenliegenden großen Lücken für die zahlreichen, stark entwickelten Gefäße; dadurch gewinnt das Gewebe ein geradezu kavernöses Aussehen.

Die beim kindlichen Ovarium bereits erwähnte strukturlose Basalmembran läßt sich mit Hilfe der Weigert'schen Elastinfärbung auch im geschlechtsreifen Ovarium nachweisen, doch ist die Elastinfärbung in den Gefäßwänden viel deutlicher ausgesprochen als in dieser Membran. Elastische Fasern finden sich in der Zona parenchymatosa nur an den Gefäßwänden, während in der Zona vasculosa und im Hilus zahlreiche elastische Fasern zwischen die kollagenen eingeflochten sind.

Die Zona vasculosa, deren Stroma zellärmer ist als dasjenige der Rinde, besteht aus lockerem Bindegewebe ohne Follikel mit mächtig entwickelten reich verzweigten Gefäßen. Am Hilus treten 6—8 korkzieherartig gewundene Arterien in die Marksubstanz ein

und gehen von dort bogenförmig zur Parenchymschicht über, an deren Grenze sie ein außerordentlich dichtes Gefäßnetz bilden. Aus diesem gehen erst die Zweige für die Rindenzone ab, in welcher sie in der äußeren Lage der Theca folliculi der Graaf'schen Follikel ein weitmaschiges, in der inneren ein engmaschiges Kapillarnetz bilden, um dann bis zur Zona pellucida vorzudringen. Ein ganz besonders dichtes Kapillarnetz zeigt die Theca interna der größeren Follikel zur Zeit der Menstruation.

Die Venen treten am Hilus ovarii zu einem dichten Plexus zusammen, zwischen dessen Maschen zahlreiche glatte Muskelzellen liegen. Die außerordentlich zahlreichen Lymphgefäße verlaufen mit den Blutgefäßen und bilden rings um den Follikel sowie an der Grenze der Mark- gegen die Rindenschicht ein dichtes Kapillarnetz mit weiten Lymphräumen; aus diesen gehen die mit Endothel ausgekleideten Lymphgefäße hervor, die sich in der Zona vasculosa zu weiten Stämmen vereinigen. Letztere treten als größeres Gefäßbündel aus dem Hilus heraus zu den Spermatikalgefäßen. Nach Pfannenstiel's Angaben sind Anastomosen zwischen uterinen und ovariellen Lymphsträngen in der Ovarialgegend spärlich vorhanden.

Die dem Sympathikus und zwar den Spermatikalganglien entstammenden, ungemein zahlreichen Nerven des Ovariums ziehen mit den Gefäßen in den Hilus ein und bilden um die Gefäße der Markschicht ein reichliches Netzwerk. Von hier strahlen sie bogenförmig nach den Follikeln aus und lösen sich an der Theca folliculi in ein dichtes Geflecht auf, von dem Äste bis an das Follikelepithel vordringen, während das Oberflächen- oder Keimepithel nur spärlich versorgt wird. Pfannenstiel betrachtet den größten Teil der Nerven als Gefäßnerven; sensible Fasern führt das Ovarium nach Roith's Untersuchungen nicht. Die Beziehung der Nervenfasern zum Follikelepithel ist noch strittig. — Das Vorkommen von Ganglienzellen im Eierstock ist nach Winterhalter's und v. Herff's Untersuchungen wahrscheinlich gemacht. Ersterer sah in der Zona vasculosa ein Ganglion, bestehend aus Zellen vom Charakter der sympathischen Ganglienzellen, deren Fortsätze in zahlreichen Windungen die Gefäße umschlangen. Bucura fand in den Ovarien einer 55jährigen Frau chromaffine Zellhaufen und zwischen diesen unipolare Ganglienzellen in Verbindung mit Nerven.

Die Nerven des Ovariums werden nach v. Winiwarter von zwei vielfach anastomosierenden Zweigen geliefert, welche teils im Ovarium, teils im Mesovarium richtige Arkaden bilden; ein Teil der Fasern zieht zu den Gefäßen, ein anderer zur Rindenzone des Ovariums, andere zu den Muskelbündeln des Ligamentum latum und zur Tube. Die Nerven sind marklos und werden von Ganglienzellen und pheochromen Zellen begleitet, besonders im Ligamentum latum; solche Zellen werden auch in der Markschicht gefunden; die Ganglienzellen kommen mit und ohne pheochrome Zellen in Form von Knoten und zerstreut vor. Auch Pacini'sche Körperchen hat er beobachtet.

Das Ovarium enthält elastische Fasern in der Markschicht fast nur in der Nähe der Gefäße und am Hilus. Vereinzelt finden sie sich auch in der Rinde, subperitoneal und zahlreicher in der Kapsel der Corpora lutea bzw. fibrosa.

Die Eröffnung des Follikels und die Entleerung des Eies nach außen erfolgt unter fettiger Degeneration der Granulosa, unter Steigerung des intrafollikulären Druckes und beginnender Umwandlung des Follikels zum Corpus luteum. Das ausgestoßene Ei ist noch von der Corona radiata des Cumulus oophorus bekleidet.

Die Bildung des Corpus luteum.

(Tafel 61 u. 62.)

Nach dem Austritt des reifen Eies treten am Follikel eigenartige Wucherungsvorgänge auf, die zur Entstehung des sog. Corpus luteum führen. Je nachdem das dem Follikel entstammende Ei befruchtet ist oder unbefruchtet zugrunde geht, hat man zwischen einem Corpus luteum verum s. graviditatis und einem Corpus luteum falsum s. menstruationis unterschieden.

Während das Corpus luteum menstruationis die Größe des Follikels nicht wesentlich überschreitet und meist rasch wieder verschwindet, sind die Corpora lutea vera infolge stärkerer Wucherungsvorgänge erheblich größer. Sie erreichen ihre größte Ausdehnung im dritten bis vierten Schwangerschaftsmonat, indem sie bis zu einem Drittel des Eierstockvolumens und noch darüber anwachsen können. Ferner bleibt das Corpus luteum verum länger bestehen, meist bis zum Ende der Gravidität, und endlich vollzieht sich seine Rückbildung nur sehr langsam. Nach neueren Untersuchungen besteht zwischen Corpus

luteum menstruationis und graviditatis kein Unterschied, weder an Form, noch an Substanz, noch an Inhalt. Deshalb sollte die bisher übliche Benennung Corpus luteum verum und spurium fallen gelassen werden; alle sollten Corpora lutea vera genannt werden. Auch die Annahme, daß das Corpus luteum graviditatis immer während der ganzen Schwangerschaftsdauer im Ovarium verbleibt, hat sich nicht als richtig erwiesen; es kann, wenn auch selten, spurlos verschwinden. Ebenso ist die Ovulation während der Schwangerschaft nicht so selten, wie man früher glaubte, da sie in ca. 5% der Fälle stattfindet (Ravano). Nach Miller soll das Corpus luteum in der Gravidität kein Neutralfett enthalten, sondern erst im Puerperium, während das Corpus luteum der Nichtgraviden bei der Degeneration Neutralfett aufweist. In der Gravidität hat er kolloide Degeneration der Luteinzellen beobachtet und als Beweis für deren Epithelnatur angesehen. Nach R. Meyer's neuen Untersuchungen entstehen die Luteinzellen aus dem Granulosaepithel beim Menschen ebenso wie bei Tieren (Sobotta), während die lutinösen Thecazellen nur im Anfange eine Rolle spielen und früher oder später verloren gehen. R. Meyer unterscheidet:

1. ein Proliferationsstadium mit Vielschichtung des Epithels unter Mitosenbildung, mit mäßiger Fettaufspeicherung in feinsten Tröpfchen und mit einer leidlich zusammenhängenden, doch stellenweise schon aufgelockerten Theca interna, deren Zellen schon im reifenden Follikel Fett aufspeichern und jetzt den Höhepunkt der Luteinbildung erreichen;

2. ein Vaskularisationsstadium, in dem durch Platzen der in gewundenem oder eckigem Verlaufe eindringenden Kapillaren der Epithelsaum stellenweise durchblutet wird. Die Epithelien werden rundlicher, größer, fettreicher, heller aber gleichmäßig gefärbt, der Epithelsaum beginnt sich in mäßigem Grade zu falten. Die Epithelluteinzellen werden von Fibrillen gruppenweise eingehüllt; Spindelzellen treten hingegen nur in sehr geringer Anzahl im Epithelsaum auf. Die innere Kontur wird durch die vordringenden dilatierten Kapillaren stark aufgefranst. Das wieder geschlossene Lumen des Corpus luteum enthält Liquor folliculi, welcher peripher blutig gefärbt ist. Die Thecazellen sind bereits in Schrumpfung begriffen und nicht mehr in zusammenhängender Schicht, sondern hauptsächlich nur in den bindegewebigen Seiten der Falten vorhanden.

3. Im Blütestadium kommt es zur bindegewebigen Organisation des Blutkoagulums und zur organischen Angliederung des neuen Bindegewebes an die innere Kontur des Epithelluteinsaumes unter Abglättung des letzteren. Größter Fettgehalt der noch gleichmäßig gefärbten Epithelzellen läßt diese jetzt noch größer und heller erscheinen als zuvor. Die Vaskularisation ist vollendet, die Kapillaren sind nicht mehr dilatiert und verlaufen gestreckter; ihre Wandung ist durch Fibrillenneubildung gestärkt. Der Gehalt an Spindelzellen im Luteinsaum nimmt zu, mehr noch der Gehalt an Fibrillen, welche die Luteinzellen einzeln umspinnen. Die Thecazellen, von Fall zu Fall verschieden, sind normalerweise geschrumpft, durch Fibrillen gruppenweise umsponnen, doch ohne intrazelluläre Fibrillen fettärmer. Der Epithelsaum wird stärker gefaltet und hat höckerige Vorsprünge nach dem Kern zu. Je stärker der Saum gefaltet, desto besser und länger erhalten sich die Thecazellen infolge der geringeren Gewebsspannung.

Im Rückbildungsstadium wird der zentrale Kern durch Faltung noch ungleicher, abgesehen von der häufigen Zysten- oder Hämatombildung. Die Luteinzellen sind sehr ungleich gefärbt, daher der Saum fleckig erscheint, bis schließlich alle Luteinzellen ihrer Färbbarkeit verlustig gehen. Durch Blutimbibition infolge von Blutungen wird das Luteinepithel stellenweise dunkler gefärbt, was den Saum noch bunter macht. Das Bindegewebe im Saume und im zentralen Kerne wird fibrillenreich und verfällt zunehmender hyaliner Degeneration, aus welchem das Corpus albicans entsteht. Thecazellen sind jetzt meist nicht mehr vorhanden[1]). Die Rißstelle des Follikels, welche ca. 1 mm groß, gleichmäßig rundliche, schlitzförmige, gelappte und auch blutegelbißähnliche Gestalt zeigen kann, wird zunächst durch einfache Verschiebung der Zellen des angrenzenden Epithels geschlossen. Nach der Berstung und Entleerung des Follikels bleibt eine kleine, mit Liquor folliculi und zugrundegehenden und abge-

[1]) Während bei Tieren, insbesondere bei der Maus (Sobotta), die sog. Luteinzellen aus dem Granulosaepithel entstehen sollen, ist beim Menschen mangels geeigneter junger Stadien ihre Herkunft noch strittig. Eine Abstoßung des größten Teiles der Granulosa nach fettiger Degeneration scheint fraglos, ebenso sicher scheint eine Umwandlung der Thecazellen; dagegen ist noch nicht klargestellt, inwieweit das Granulosaepithel, insbesondere die basale Zellreihe, zwischen die Thecazellen eindringt und sich umwandelt.

stoßenen Epithelien der Membrana granulosa gefüllte Höhle zurück. Sie kann, je nachdem sich die Einrißstelle früher oder später verschließt, durch eine wechselnde Menge noch unmittelbar danach ausgeschiedener Follikelflüssigkeit, zuweilen auch durch gleichzeitig erfolgende Blutergüsse aus den Gefäßen der Theca interna, eine mehr oder weniger große Ausdehnung erlangen. Die den Hohlraum erfüllende Masse, bestehend aus schleimig-wässeriger Flüssigkeit, Blut und Granulosazellen, dickt sich rasch ein und verwandelt sich in ein fibrinöses Netz, in dessen Maschen reichlich rote und weiße Blutkörperchen sowie spärliche, teils normale, teils im Zerfall befindliche Epithelzellen liegen. Die in den inneren Schichten der Follikelwand bereits während des Wachstums der Theca interna vorhandenen großen, meist polygonalen, stellenweise mit kurzen Ausläufern versehenen Zellen von trübem, feinkörnigem Protoplasma mit großem bläschenförmigem oder ovoidem Kern, deren Zelleib neben Fetttröpfchen gelbe Pigmentkörnchen von noch unbekannter, chemischer Zusammensetzung in wechselnder Menge enthält, die sog. Luteinzellen (12—20 μ im falschen, 20—60 μ im wahren gelben Körper groß), geraten in lebhafte Wucherung, nehmen an Zahl und Größe zu und füllen die entleerte Follikelhöhle fast ganz aus. Diese Luteinzellen sind umgeben von einem ziemlich weitmaschigen Bindegewebsnetz mit blassen Spindelzellen, das von allen Seiten aus der Tunica interna hervorsproßt und dessen stärkere Züge nach dem Zentrum der Höhle vordringen und Träger der sich gleichfalls vielfach teilenden Blut- und Lymphgefäße sind. Dieses soeben beschriebene Luteingewebe füllt jedoch die Follikelhöhle niemals vollständig aus. In ihrem Zentrum bleibt ein mit Flüssigkeit erfüllter Hohlraum, der von dem bindegewebigen Gerüst des Luteingewebes aus durch Wucherung eines gefäßarmen, zunächst weitmaschigen, schwammähnlichen Bindegewebes ausgefüllt und organisiert wird. Im Corpus luteum menstruationis ist die Faserung des Bindegewebes dieselbe wie in dem Corpus luteum graviditatis, nur fallen hier in Begleitung der gröberen Faserzüge synzytiale Zellverbände, wahrscheinlich Fibroblasten, durch ihre dunklere Färbung und ihre kleineren, länglich-spindeligen Kerne auf, während solche Synzytien im Corpus luteum graviditatis seltener sind. Der dadurch entstehende, aus feinem retikulärem Bindegewebe aufgebaute, graurötliche Kern des gelben Körpers ist gegen das Lutein-

gewebe durch parallel verlaufende Bindegewebszüge in unregelmäßig welliger Linie scharf abgegrenzt. Indem die teils in die Maschen des Bindegewebes eingelagerten, teils in Reihen gegliederten Luteinzellen sich allmählich immer mehr vergrößern (bis auf das Zehn- bis Zwölffache ihres ursprünglichen Volumens), ohne sich aber zu vermehren, wird das Corpus luteum erheblich größer und erreicht das mehrfache Volumen des ursprünglich Graaf'schen Follikels. Am Corpus luteum graviditatis ist in der zweiten Hälfte der Gravidität nur die Theca externa noch deutlich erkennbar. Die Faseranordnung bleibt erhalten, die mächtig entwickelten Gefäße verleihen dieser Schicht stellenweise ein geradezu kavernöses Aussehen. Aus der Tunica externa dringen größere bindegewebige Blätter mit parallelen Fasern papillenartig in die Luteinschicht vor. Außer diesen dicken Bindegewebsblättern strahlen von der ganzen Peripherie der Tunica externa radiär verlaufende, dünne Faserzüge in die Luteinschicht ein, die durch Abgabe feiner, querer, anastomosierender Ästchen die einzelnen Luteinzellen allseitig umscheiden. Entsprechend den peripheren kleineren Luteinzellen sind die Maschen des Fasernetzes daselbst etwas enger, die Verzweigungen der Fasern dort am reichlichsten. Im zentralen bindegewebigen Kern des Corpus luteum graviditatis, von dem aus Fortsätze radiär gegen die Luteinzellenschicht vordringen, ohne die Theca externa zu erreichen, sind die Fasern bedeutend dicker, mehr oder weniger gewellt, locker so angeordnet, daß sie sich in der Mitte des Bindegewebskernes in allen möglichen Richtungen durchflechten; sie hängen zusammen mit den aus der Tunica externa in die Luteinschicht einstrahlenden Fasern. Die Rückbildung des Corpus luteum, welche beim Corpus luteum graviditatis nach dem dritten Schwangerschaftsmonate zumeist an den am weitesten von den stärkeren Bindegewebssepten und größeren Gefäßen entfernten Partien beginnt, leitet sich ein durch das Absterben der Luteinzellen, durch das Zusammenschrumpfen der Bindegewebsmassen, sowie durch Atrophie und hyaline Degeneration der Blutgefäße. Einige der Bindegewebsräume, deren Netzwerk sich durch Kontraktion des Gewebes und Vermehrung der Bindegewebszellen verdickt, sind eingenommen von den letzten Überbleibseln der Luteinzellen, geschrumpften Zellkörpern mit unregelmäßig dunkel gefärbten Kernen oder feinkörnigen, fetthaltigen, kernlosen Überresten; viele Räume sind auch völlig leer, und die

Wände der früher regelmäßigen, scharf begrenzten, von Luteinzellen ausgefüllten Maschen werden zackig und sind an manchen Stellen ganz zusammengefallen. In diesem Stadium zeigen die größeren Gefäße keinerlei degenerative Veränderungen, dagegen ziehen von der Theca externa aus spitze Fortsätze gewöhnlich in Begleitung eines großen Gefäßes in den unregelmäßigen Faserkörper. Durch die Schrumpfung des Bindegewebes zu einer weißen narbigen Masse entsteht das sog. Corpus fibrosum seu albicans. Im weiteren Verlaufe der Rückbildung schrumpft das Corpus fibrosum noch mehr, bis seine Fasern in unregelmäßigen Falten liegen; infolge hyaliner Veränderungen gewinnt es an vielen Stellen ein gleichmäßig homogenes Aussehen. Das früher vorhandene Netz ist zusammengefallen und an Stelle der Maschen finden sich schmale Spalten oder Schlitze. Die kleineren Zweige der Gefäße sind obliteriert, und ihre Adventitia zeigt die gleichen hyalinen Veränderungen, wie das umgebende Bindegewebe. Die zuführenden Gefäße der Theca externa sind etwas kleiner geworden, aber frei von degenerativen Veränderungen. In weiter vorgerückten Stadien zeigt der hyaline Körper, je nach der Größe des Druckes der Umgebung, korkzieherartig gewundene, band-, halbmond-, sternförmige oder eichenblattartige Form. An das Auftreten des hyalinen Prozesses in der Adventitia der Gefäße des Corpus fibrosum schließt sich eine Verdickung und hyaline Veränderung der Muskularis, ferner eine Abschilferung des Endothels und schließlich der Verschluß der Lumina infolge Zunahme der Wandstärke und des umgebenden Druckes. In diesem Stadium stellt sich eine leichte Verdichtung der Theca externa ein, deren Bindegewebszellen sich enger aneinanderlagern und dabei wahrscheinlich auch an Zahl zunehmen. Die noch vorhandenen Thecagefäße bilden einen unregelmäßigen Kranz um das degenerierte Zentrum.

Follikelatresie.

(Fig. 71 B.)

Es ist eine bekannte Tatsache, daß von den im menschlichen Eierstock angelegten Eiern nur ein verschwindend kleiner Anteil zur Reifung, Eröffnung und zur eventuellen Befruchtung gelangt. Weitaus der größte Teil derselben geht nicht allein zu jeder Zeit des Ge-

schlechtslebens, sondern auch vor und nach derselben, ja selbst schon beim reifen Fetus und Neugeborenen uneröffnet mitsamt ihrem Follikel früher oder später durch regressive Veränderungen zugrunde, welche man als die sog. Follikelatresie oder Follikelobliteration beschrieben hat. Diesem Vorgang fallen Follikel nicht nur während des Wachstums und auf der Höhe der Reife anheim, sondern auch schon Primordialfollikel, welche sich noch im Zustand der Ruhe befinden. Der Prozeß ist als ein rein physiologischer anzusehen, durch welchen der enorme Überschuß produzierter, aber nicht zur Verwendung gelangter Eier beseitigt wird. Am häufigsten verfallen die mittelreifen Follikel, welche bereits gut ausgebildete Eier enthalten, der Atresie. In der Schwangerschaft, während welcher eine Ovulation nicht stattfindet, gehen nach den zutreffenden Beobachtungen von Seitz sämtliche einigermaßen größeren Follikel durch Obliteration zugrunde, nur die Primordialfollikel bleiben erhalten. Die kleineren sollen noch bis zu etwa Erbsengröße wachsen, aber nicht mehr reifen, sondern der Atresie verfallen, und zwar die kleinen der oblitierenden, die größeren der zystischen Form der Atresie. In den letzten 3—4 Monaten sind fast alle größeren Follikel untergegangen. Die Glasmembran entsteht nach Seitz in der Schwangerschaft gewöhnlich nicht. Die gewucherten Thecainternazellen, die Thecaluteinzellen (L. Seitz), persistieren nicht nur, sondern sie hypertrophieren und hyperplasieren sogar noch mehr in zunehmender, dem Fortschreiten der Schwangerschaft entsprechender Weise, wobei sie reichlicher Fett und Lutein aufnehmen als in nicht schwangerem Zustande. Zuweilen finden sich auch inmitten des Ovarialstromas Haufen und Gruppen von Luteinzellen, die bisher als autochthon entstandene „Stromaluteinzellen“ aufgefaßt wurden. Nach neueren Untersuchungen sind dieselben wohl als abgesprengte Thecaluteinzellen aufzufassen. Im Wochenbett, in dem alsbald durch hyaline Degeneration eine Rückbildung der Theca interna eintritt, die bereits am siebenten Tage vollendet sein kann, wandeln sich die Thecaluteinzellen jedoch zum Teil direkt in gewöhnliche Stromazellen um.

Die Atresie macht sich zunächst am Ei selbst bemerkbar und erstreckt sich dann erst auf das Follikelepithel. Das erstere verflüssigt sich durch fettige oder albuminöse Degeneration, während der Kern chromatolytisch oder einfach atrophisch untergeht. Die Granulosazellen, welche dabei durch die Zona pellucida in die Eihöhle eindringen

(H. Virchow, Lindgren, G. Wagener, Petitpierre, v. Sehlen, E. van Beneden, Pflüger), gehen durch Chromatolyse der Kerne und fettige Degeneration der Zellkörper zugrunde. Die Zona pellucida, die als relativ resistentes Gebilde dem Untergang am längsten Widerstand leistet, verdünnt sich allmählich und zeigt nach innen und außen gebuchtete Konturen; schließlich verschwindet auch sie ganz. Die durch den beschriebenen Degenerationsprozeß verflüssigten Zellkörper werden resorbiert, wodurch der ganze Follikel kollabiert und eine ganz unregelmäßige Gestalt erhält. Während Flemming, Sobotta und Rabl die Chromatolyse als einen Degenerationsprozeß ansehen, vertreten Schottländer und Holl die Anschauung, daß es sich bei der Auflösung der Granulosazellen um einen normalen Vorgang handle, der zur Bildung des Liquor folliculi führe. Schottländer unterscheidet nach der Art der Degeneration 5 Typen der Atresie: einfache Atresie, hyaline, chromatolytische, fettige Degeneration und die Bildung der sog. falschen Körper. Der durch Kollabierung des Follikels entstandene Defekt wird durch eine Wucherung der Theca interna gedeckt, welche zur Ausbildung einer aus fribrillärem Bindegewebe bestehenden Narbe führt. An die Stelle der Follikel tritt ein retikuläres, junges Bindegewebe, dessen Abgrenzung nach außen meist durch einen schmalen, bandartigen Streifen hyalinen Gewebes gebildet wird. Auch die Tunica interna erleidet bei der Follikelatresie wichtige Veränderungen. Sie wird auffallend verbreitert, ihre Fasern werden zum Teil dicker und gröber und die Maschen durch weitere Verästelung der Fasern, die hauptsächlich radiär oder senkrecht zwischen Tunica externa und Granulosa verlaufen und reichliche Kapillaren beherbergen, noch zahlreicher, so daß fast jede einzelne Zelle von den feinsten Endverzweigungen dieses Fasergerüstes umsponnen wird, während gröbere Faserzüge einzelne Gruppen und Läppchen der Tunica interna-Zellen umscheiden. In den Anfangsstadien der Atresie findet sich zwischen Tunica interna und den Resten der Granulosa eine im Vergleich zu der bei normalen Follikeln vorhandenen sehr dicke, breite Grenzlinie, die einzelne, wahrscheinlich durch Quellung außerordentlich grob und dick gewordene Fasern enthält mit eingelagerten ovalen Kernen, welche kleiner als diejenigen der vergrößerten Tunica interna-Zellen sind. In einem fortgeschrittenen Stadium der Degeneration ist diese Grenzschicht noch breiter geworden, sie läßt

sich jetzt nicht mehr überall in Fasern auflösen, sondern ist auf größere Strecken hin zu einem homogenen, häufig leicht gewellten Band geworden, an welchem man noch in der Follikelperipherie die Zusammensetzung aus dicken und gequollenen Fasern eben nachweisen kann. In noch späteren Stadien der Atresie ist eine ausgesprochene homogene Glashaut vorhanden, die nirgends mehr Spuren ihres ehemaligen faserigen Baues erkennen läßt. Dieses homogene Band, bei welchem der direkte Zusammenhang und Übergang des feinmaschigen Fasergerüstes der Tunica interna in jene Grenzschicht sich deutlich nachweisen läßt, entsteht wahrscheinlich durch hyaline Degeneration. Die Glashaut kann ein breites homogenes Band oder nur einen schmalen Streifen bilden oder auch völlig fehlen. Einzelne Stellen der Follikelperipherie sind gewöhnlich frei von der Glashautbildung geblieben, und durch diese Lücken dringt vor allem das Bindegewebe ein, welches bei vielen atretischen Follikeln die ursprüngliche Follikelhöhle ausfüllt. Die Fasern dieses zentralen bindegewebigen Kernes sind zunächst spärlich zwischen den gleichfalls dünn gesäten Zellen vorhanden, wodurch das Bindegewebe desselben locker erscheint. Die Fasern des Kernes sind viel dicker als die in dem maschigen Fasergerüst der Tunica interna, meist leicht gewellt und bei der Bielschowsky'schen Silberimprägnationsmethode violett bis blaurot gefärbt, während die der Tunica interna tiefschwarz aussehen. Ihre Verlaufsrichtung ist im großen und ganzen parallel miteinander und senkrecht zu derjenigen der Tunica interna, welche radiär gegen die längsgetroffenen Fasern des Zentrums einstrahlen.

Neben diesem obliterierenden Typus, welcher hauptsächlich bei mittelgroßen Follikeln beobachtet wird, kommt noch eine zystische Form der Atresie vor, die sich mehr bei großen Follikeln mit reichlich entwickeltem Liquor folliculi findet; ferner gibt es atretische Follikel mit einer spaltförmigen zentralen Lichtung ohne jeden oder mit einem sehr spärlichen zentralen Bindegewebskern. Infolge Kompression des frühzeitig degenerierten Follikels durch das wuchernde Nachbargewebe kann es durch Aneinanderlagerung der gegenüberliegenden Thecawände zu einem Schwund der Follikelhöhle kommen, ehe eine Bindegewebswucherung in dieselbe eindringt. Durch Verdichtung des Fasergerüstes der ursprünglichen Tunica interna unter Zugrundegehen der großen polygonalen Zellen und durch Zunahme des Fibrillenreichtums des zunächst

ziemlich faserarmen zentralen Bindegewebskernes entsteht allmählich eine Narbe, die bezüglich ihrer Faseranordnung kaum noch von dem umgebenden Ovarialstroma unterscheidbar ist. Während die meisten früheren Autoren (Hölzl, Bulius und Kretschmar, Schottländer) die Glashaut für ein Produkt einer hyalinen Degeneration der Tunica interna hielten, hält Rabl sie für ein Ausscheidungsprodukt der Bindegewebszellen dieser Schicht. Andere Forscher führen das Bindegewebe auf ausgewanderte weiße Blutzellen zurück, welche sich später wie ein Thrombus organisieren (Slaviansky), wieder andere auf eine Wucherung der Belegzellen der Membrana propria, also Endothel (Beulin). Nach Hörmann, dem sich Benthin anschließt, verdankt die Glashaut, welche mit der Membrana propria basilaris (v. Kölliker, v. Ebner) völlig identisch ist, ihre Entstehung der allmählichen Verdickung, Quellung und schließlichen Hyalinisierung des Faserfilzes der zarten Grenzfaserschicht zwischen Granulosa und Tunica interna, die Cohn als Theca intima bezeichnet. Infolge des konzentrischen Druckes des wuchernden Ovarialstromas kommt es zu einer krausenartigen Faltung dieses Streifens, welche so weit fortschreiten kann, daß sich die Wandungen gegenseitig berühren; in diesem Stadium kann das Gebilde lange Zeit verharren. Streckenweise kann diese stark gefaltete hyaline Membran unterbrochen sein, so daß das Ovarialstroma sich direkt gegen das Zentrum einschiebt. Infolge starker Schrumpfung oder bei überhaupt kleiner Anlage des bindegewebigen Kernes kann der atretische Follikel durch den beträchtlich verdickten und stark gefalteten hyalinen Streifen, welcher den Kern umgibt, ein rosettenartiges Aussehen gewinnen. Manchmal finden sich auch im Ovarialstroma umschriebene, bei der Färbung sich abhebende amorphe Massen, in welchen schon Pflüger und Waldeyer ein feines Netzwerk aus Spindelzellen beobachtet haben. Das Endprodukt der Follikelatresie darf wie das Corpus luteum nicht als eine Narbe in gewöhnlichem Sinne angesehen werden, man neigt vielmehr im allgemeinen der Anschauung zu, daß es sich dabei um einen Assimilations- bzw. Regenerationsprozeß handle. Die zunächst den Charakter jungen Bindegewebes besitzenden wuchernden Thecazellen, welche die Follikelhöhle ausfüllen, nehmen später den Charakter des Ovarialstromas an. Es wird also auch hier eine möglichst weiche, die Zirkulation aufrecht erhaltende Narbe gebildet, wie beim Rückbildungsprozeß des Corpus luteum.

Ovarium in der Gravidität.

Die Ovarien nehmen ebenso wie die Tuben an der allgemeinen, das Genitale betreffenden Hyperämie teil, indem sie größer, blutreicher und sukkulenter werden. Nach Lindenthal, welcher die Ovarialveränderungen in den einzelnen Schwangerschaftsmonaten eingehender untersuchte und beschrieb, findet sich in den ersten beiden Monaten eine deutliche Erweiterung und mächtige Füllung der Gefäße sowie eine dementsprechende Hypertrophie. Die dicht unter dem Keimepithel gelegene Albuginea fand er an einzelnen umschriebenen Stellen mehr oder minder stark aufgelockert, die Zellen derselben auseinandergedrängt, die Zwischensubstanz bildete sehr feine Fädchen, zwischen denen eine teils homogene, teils äußerst feinkörnige Substanz sich befindet, so daß diese Stellen den Eindruck eines ödematösen Gewebes machen.

Vom dritten Monat ab, in welchem die Ovarien bereits makroskopisch geringe Auflockerung und stellenweise eine auffallende Injektion der oberflächlichen Gefäße zeigten, finden sich teils dicht unter dem Keimepithel, teils schon etwas tiefer kleinere und größere Gruppen von eigentümlichen Zellen, die sich von den Spindelzellen der Albuginea durch ihre Größe, Form und ihr anderes tinktorielles Verhalten unterscheiden lassen. Ein Teil derselben behält noch die Spindelform der Albugineazellen bei, andere sind sowohl in ihrem Protoplasma wie in ihren Kernen bereits vergrößert, während die übrigen Zellen polyedrisch oder ganz unregelmäßig geformt sind. Im Gegensatz zu den spindelförmigen, an die Zellen der Albuginea erinnernden Gebilden, die ein durch Eosin hellrot gefärbtes Protoplasma und auch einen stark gefärbten Kern besitzen, erscheint das Protoplasma der anderen Zellen durch Hämalaun-Eosin mehr bläulichrot gefärbt und der Kern blasser mit deutlichem Kerngerüst und Kernkörperchen. Während die spindelförmigen Zellen nicht selten in ihrer Längsachse gleichgestellt und parallel zur Oberfläche gelagert sind, zeigen die polyedrischen und unregelmäßig großen Zellen keine bestimmte Lagerung. Das Protoplasma der Zellen, insbesondere der größeren, löst sich in immer feiner werdende Fortsätze auf, so daß durch Verbindung der letzteren untereinander ein enges Maschenwerk gebildet wird, dessen Lücken teils leer, teils von einer feinkörnigen, bei Färbung mit Häm-

alaun-Eosin sich blau tingierenden Masse erfüllt sind. Manche der polyedrischen Zellen weisen Einschnürungen ihres Kernes oder bereits zwei Kerne auf. Die größeren Zellgruppen werden von zahlreichen dünnwandigen, mitunter auffallend weiten und strotzend mit Blut gefüllten Kapillaren durchsetzt, die teilweise von schmalen Zügen ähnlicher Spindelzellen begleitet sind, wie sie im angrenzenden Ovarialstroma sich finden. An der Grenze der Gruppen von polyedrischen Zellen gegen das sie umgebende Ovarialstroma finden sich die Spindelzellen besonders dicht gelagert. Diese eigentümlichen Zellgruppen gleichen völlig den Zellen der Decidua uterina, weshalb der Autor sie schlechtweg als Deziduazellen bezeichnet.

Im vierten Monat zeigen die Ovarien die gleichen Veränderungen wie im dritten. Im fünften Monat werden diese Zellgruppen als blaßgraue, knötchenförmige Erhabenheiten makroskopisch sichtbar. Dieselben erweisen sich als oberflächlich gelagerte Gruppen von Deziduazellen, welche das Keimepithel vor sich herstülpen; manchmal liegt das letztere diesen Deziduazellgruppen unmittelbar an, manchmal werden dieselben noch durch einen schmalen Saum von spindelförmigen Bindegewebszellen vom Keimepithel getrennt. Ähnliche Zellgruppen finden sich auch etwas tiefer gelegen.

Im sechsten Lunarmonat lassen die beschriebenen Erhabenheiten die Form von Pilzen erkennen, welche mit mehr oder weniger breitem Stiele der Oberfläche des Ovariums aufsitzen. Die Übergangsformen von ganz flachen zu langgestielten Pilzen, welche vereinzelt ihrerseits wieder seitliche Auswüchse zeigen, rufen das Bild einer papillären Wucherung hervor. Das diese allseitig überziehende Keimepithel bildet an der Basis derselben schlauchartige, je nach der Länge des Pilzes mehr oder weniger tief erscheinende Einziehungen. Auf diese Weise entstehen frei gegen die Oberfläche ausmündende Schläuche. Bei kurzem Stiel und mächtiger Entwicklung der Pilze berühren sich stellenweise das Keimepithel, welches die Wucherung, und jenes, welches das Ovarium überzieht, so daß der Anschein erweckt wird, als ob es hier zu einer Verklebung der beiden Epithellagen gekommen wäre. Dadurch entstehen im mikroskopischen Bilde Hohlräume, die allseitig von einem kubischen Epithel ausgekleidet sind.

Im siebenten Monat kommt es zu einer Sklerosierung oder hyalinen Degeneration der beschriebenen Zellen. Die Deziduazellen erscheinen

dicht aneinandergepreßt und nähern sich mehr oder weniger der Spindelform, ihre Konturen sind nicht mehr deutlich nachweisbar und ihr Protoplasma färbt sich mit Eosin auffallend rot. Die Anzahl der Blutgefäße in den Pilzen ist eine geringere wie in früheren Monaten, das Netz zwischen den Deziduazellen ist viel weniger entwickelt, und auch die Zellgruppen, welche längs der ganzen Oberfläche in Form von Fischzügen oder Inseln in die Albuginea eingestreut sind, zeigen ähnliche Veränderungen wie die Zellgruppen, die sich pilzförmig über die Oberfläche des Ovariums erheben.

Über das Verhalten der Ovarien im achten Monat lassen sich keine weiteren Angaben machen, da dem Autor kein entsprechendes Untersuchungsmaterial zur Verfügung stand.

Im neunten und zehnten Monat erreichen die dezidualen Veränderungen ihre größte Ausdehnung, und es erstreckt sich die Deziduabildung fast über die ganze Oberfläche der Albuginea. Man sieht sowohl pilzförmige Gebilde wie auch in die Albuginea eingestreute kleine Gruppen von Deziduazellen, und endlich in den oberflächlichsten Schichten der Albuginea Endstadien der Rückbildung der Deziduazellgruppen. Während man an der Basis einzelner Pilze noch Übergangsbilder von den Spindelzellen der Albuginea zu deutlichen Deziduazellen wahrnehmen kann, sieht man andererseits an vielen Pilzen Rückbildungs- oder Degenerationsveränderungen. Abgesehen von der bereits in früheren Monaten vorhandenen, mehr oder minder starken Auseinanderdrängung der Deziduazellen durch eine farblose, durchsichtige oder leicht körnige Substanz (Ödemflüssigkeit), in der man gewöhnlich mehrere einkernige Rundzellen (Lymphozyten) mit einem keine Zerfallsprodukte aufweisenden Protoplasma bemerkt, sieht man selbst im Protoplasma vieler Deziduazellen einzelne oder zahlreiche Vakuolen und nicht ganz selten die ganzen Zellen in ein System von Vakuolen mit entweder an die Wand gedrängtem oder ganz geschwundenem Kern umgewandelt. Der Inhalt dieser Vakuolen ist entweder homogen oder farblos oder er nimmt bei Färbung mit Hämatoxylin-Eosin einen bläulichen Ton an. In manchen Pilzen ist ein großer Teil der Deziduazellen bereits durch Vakuolisation zerstört, so daß nur noch einzelne erkennbare Deziduazellen vorhanden sind. Aber auch an solchen Pilzen sind die Blutgefäße zum Teil erhalten; neben letzteren sieht man noch einzelne spindel- oder sternförmige

Zellen, die in Form eines vielfach durchbrochenen Retikulums den Pilz durchsetzen. Die eben beschriebene Entartung ist mit großer Wahrscheinlichkeit als hydropische Degeneration aufzufassen. Außer den hier geschilderten Veränderungen sieht man mitunter gewöhnlich an der Peripherie der Pilze entweder keine oder nur vereinzelte Deziduazellen, dagegen aber eine äußerst feinfaserige oder nahezu homogene Zwischensubstanz mit spärlich eingelagerten länglichen Kernen. In den zurückgebildeten und flacher aussehenden Pilzen findet man wie in früheren Monaten ein System kleinerer Hohlräume, welche von einem Epithel ausgekleidet sind, das dieselbe Beschaffenheit hat wie das die Oberfläche des Ovariums und der Albuginea des Pilzes allenthalben überziehende Keimepithel. Die diese Zystenräume einschließenden und bereits flach gewordenen Pilze bestehen teils aus ödematösem Bindegewebe, teils aus einer sehr feinfaserigen oder fast homogenen Zwischensubstanz mit spärlich eingelagerten rundlichen oder länglichen Kernen und vereinzelten Deziduazellen, die entweder unverändert zu sein scheinen oder deren Protoplasma bereits dicht und glänzend sklerosiert erscheint.

Über das Verhalten der elastischen Fasern im Ovarium in der Gravidität liegen Untersuchungen überhaupt nicht vor.

Ovarium im Puerperium.

Die während der Gravidität vorhandene Hyperämie und Sukkulenz des Ovarialgewebes nehmen im Puerperium ab; die während der Schwangerschaft meist ruhende Follikelreifung bereitet sich allmählich wieder vor, um spätestens zwei Monate nach der Geburt wieder regelmäßig abzulaufen. Das Corpus luteum graviditatis, das sich vom dritten Schwangerschaftsmonat an allmählich verkleinert hat, bildet sich weiter völlig zurück (s. Rückbildung des Corpus luteum). Die während der Gravidität vorhandenen pilzartigen Erhebungen der Ovarialoberfläche zeigen um so mehr die Zeichen der Rückbildung, je längere Zeit nach der Geburt verstrichen ist. Man findet mehr oder minder deutliche Erhebungen der Oberfläche, die aber nicht mehr den ausgesprochenen Charakter von Pilzen haben, sondern mehr halbkugelig, kugelig oder knopfförmig und meist nicht sehr groß sind. Ferner nimmt man seichtere oder tiefere, einfache oder verzweigte Buchten wahr, in

deren Umgebung die Albuginea mehr oder weniger verändert ist, oder man findet dicht unter dem Keimepithel in wechselnder Ausdehnung schmale Strata mit eigentümlich aussehendem Gewebe. Die Oberflächenerhebungen bestehen entweder noch aus ödematösem Stroma oder aber aus einer feinfaserigen oder selbst homogenen Zwischensubstanz mit eingelagerten kleinen rundlichen oder länglichen Zellen. Man kann auch in diesen Erhebungen noch vereinzelte, selten ganz unveränderte Deziduazellen finden, die meist ein sehr dichtes, durch Eosin intensiv rot gefärbtes Protoplasma aufweisen. Die histologische Struktur in der Umgebung der Buchten und in den schmalen, oben erwähnten Stratis unter dem Keimepithel ist derart verändert, daß das Gewebe der Albuginea mehr oder weniger zellarm ist und die durch Eosin sich auffallend rot färbende Zwischensubstanz entweder sehr feinfaserig oder geradezu homogen erscheint; mitunter sieht man noch einzelne sklerosierte Deziduazellen. Auch finden sich in den durch Sklerosierung resp. hyaline Degeneration klein gewordenen Pilzen einfache oder mehrkammerige Zystenräume, die allseitig von einem dem Keimepithel identischen Epithel ausgekleidet sind.

Diese eben beschriebenen kernarmen Stellen mit einer mehr oder minder deutlichen hyalinen Zwischensubstanz, die sich entweder inselförmig eingestreut in der Albuginea dicht unter dem Keimepithel finden, oder die sich sogar noch deutlich in Form von Fortsätzen oder Pilzen über die Ovarialoberfläche erheben und die sich mit Sicherheit von den Corpora albicantia unterscheiden lassen, sind dazu geeignet, auch ohne Anamnese die Diagnose einer stattgehabten Schwangerschaft zu stellen. Die beschriebenen Deziduareste liegen meist dicht unter dem Keimepithel, erstrecken sich nur wenig in die Tiefe, ihr Gewebe ist nicht so stark homogen und färbt sich dementsprechend mit Eosin auch nicht so intensiv rot wie die in den Corpora entstandenen kernarmen bzw. hyalinen Gewebspartien, deren Kontur gewöhnlich buchtig oder wellenförmig ist; auch lassen sich in den Deziduaresten zumeist noch Züge von Spindelzellen nachweisen, die von den früher vorhandenen, die Blutgefäße begleitenden Zellzügen herrühren. Während die der Oberfläche aufsitzenden hyalinen Knospen oder Pilze eindeutig sind, muß man mit der Deutung der erwähnten kernarmen, hyalinen Partien zwecks Feststellung einer stattgehabten Gravidität vorsichtig sein, wenn es sich um Ovarien von Frauen handelt, die

bereits in der Menopause sind, da ähnliche Bilder, wie sie den Resten eines Deziduagewebes entsprechen, auch bei der senilen Involution des Ovariums vorkommen könne.

Seniles Ovarium.

(Tafel 63 Fig. A u. B, 65 A u. B.)

Der Follikelvorrat ist zur Zeit der Menopause nahezu oder vollständig erschöpft. Infolge dieses völligen Mangels von Follikeln ist die Unterscheidung mehrerer Zonen in der Rindenschicht wie im geschlechtsreifen Eierstock nicht mehr möglich. Die Faseranordnung in der ganzen Rindenschicht ist ungefähr so wie in der follikelfreien, oberflächlichen, rein bindegewebigen Zone des geschlechtsreifen Ovariums und wird nur unterbrochen von den mehr oder minder zahlreichen, meist völlig hyalin degenerierten Rückbildungsprodukten ehemaliger Follikel. Der Faserfilz ist sehr dicht, die einzelnen Fasern, zwischen denen sehr zahlreiche länglich-spindelförmige Kerne liegen, sind aber nicht merklich verändert. In den hyalin degenerierten Follikeln und Corpus luteum-Resten sind nur noch spärliche Andeutungen der früheren Faseranordnung vorhanden. Die Zona vasculosa ist durch ihre spärlicheren, parallel angeordneten Faserzüge zwischen den massenhaften, hyalin degenerierten Gefäßen gut abgegrenzt. Im Vordergrund der Veränderungen nach dem Klimakterium stehen die hyalinen Degenerationen der Gefäßwände. Wendeler fand an den Gefäßen seniler Ovarien eine immer weiter um sich greifende Endarteriitis obliterans, die von den Gefäßen auch auf das umgebende Bindegewebe übergreift und so zur Bildung eigentümlich glasig durchscheinender glänzender Herde zellarmen, sklerosierten Bindegewebes, der sog. Corpora fibrosa oder Corpora albicantia, führt. Die letzteren können natürlich auch aus Corpora lutea oder obliterierten Follikeln entstehen. Elastische Fasern finden sich nur in der Wand und Umgebung der Gefäße.

Fetale Organreste.

(Robert Meyer.)

(Tafel 68 bis 76.)

Unter „fetalen Organresten“ fassen wir die Überreste derjenigen embryonalen Genitalanlageteile zusammen, welche im fertigen weiblichen Genitale keine physiologische funktionelle Rolle spielen und dementsprechend individuell verschieden persistieren. Es sind das die Überreste der Markstränge, des Rete ovarii, der Urniere, des Urnierenganges oder Wolff'schen Ganges (Gartner'scher Gang), und überzähliger Teile am kranialen Ende der Genitalien.

1. Markstränge.

(Tafel 68 Fig. A u. B, Tafel 69 Fig. A.)

Zur Verständigung diene, daß einzelne Autoren unter dem Namen Rete ovarii hohle Markschläuche und solide Markstränge zusammenfassen, während andere Autoren wie wir die Markstränge (Köllicker) unterscheiden vom Rete ovarii (Tourneux); die Teile des Rete ovarii sind nämlich nicht sämtlich Hohlschläuche, so daß schon hieraus ein Mißverständnis erfolgen könnte. Außerdem liegen die Markstränge hauptsächlich in der Markschicht des fetalen Ovariums und entsprechen der Lage nach und vorübergehend auch der Gestalt nach den Samenkanälchen des Hodens, und vor allen Dingen gehören sie zum Ovarialparenchym, nämlich zum Granulosaepithel oder Follikelepithel. Sie sind beim Menschen nur bis zum Alter von einigen Wochen (Rieländer), beim Neugeborenen (Bühler) ebenfalls nur in vereinzelten Fällen beschrieben worden. Sie stehen ursprünglich peripher mit der Rindenschicht und nach dem Hilus zu mit dem Rete ovarii in Verbindung. Ein Teil der fetalen Markstränge bildet sich zu Follikeln um, sie liefern das Follikelepithel (Bühler), ein Teil degeneriert. Bei

Neugeborenen (Bühler u. a.) und bei jungen Kindern (Rieländer) sind zuweilen Reste als solide Zellstreifen vorhanden; die Zellen sind bei Feten protoplasmareich epitheloid und enthalten meist nur vereinzelte Eizellen (Oozyten). Zuweilen nehmen sie auch die Gestalt des Granulosaepithels an, indem sie sich innerhalb der Stränge zu kubischem bis zylindrischem Epithel aneinanderreihen.

Auch einzelne Follikel sondern sich zuweilen noch am Ende des Fetallebens ab, diese gehen jedoch zum Teil atrophisch zugrunde; immerhin bleiben häufig genug kleine Gruppen von Follikeln oder einzelne Follikel, von spindligen Stromazellen umgeben, nicht nur an der Grenze der Markschicht zum Hilus ovarii, sondern im Hilus selbst völlig isoliert erhalten. Die Eizellen in den nicht zur Entwicklung von Follikeln kommenden Marksträngen pflegen zuerst unterzugehen; man sieht sie nur bei kleinen Kindern bis zu einem Jahre noch, freilich immer stark degeneriert. Die übrigen Zellen der Markstränge werden meistens durch eindringende Bindegewebszellen mit diesen gemischt, durch Überwuchern der letzteren auseinandergedrängt und bald unkenntlich; schließlich schwinden sie gänzlich. Nach v. Winiwarter verschwinden die kleineren Markstränge durch fettige Degeneration.

Die geschlossene Strangform geht dabei meist bald verloren, indem die Stromazellen mehr oder weniger diffus in die Umgebung übergehen. Nur selten gelingt es, bei Kindern einen direkten Zusammenhang der Markstränge mit der Rindensubstanz und außerdem mit dem Rete nachzuweisen; letztere Verbindung wird fast regelmäßig schon bei älteren Feten undeutlich oder völlig unterbrochen durch zwischengelagertes kernärmeres Bindegewebe und Gefäße. Die ursprüngliche Topographie sieht man nur selten erhalten. Ich fand sie noch bei einem einjährigen Kinde. In diesen Markstrangresten sind die Epithelien und Eizellen nur in den der Markschicht am nächsten gelegenen Abschnitten deutlich erhalten; mehr nach dem Rete zu nehmen die Stromazellen an Zahl zu, die Epithelien werden immer undeutlicher, so daß also keine rein epitheliale Verbindung zwischen Ovarialparenchym und Rete übrigbleibt.

In vereinzelten Fällen sieht man bei Kindern und auch bei Erwachsenen rein bindegewebige zelldichtere Züge von der Markschicht in den Hilus ziehen als Überreste der ursprünglichen Markstränge.

Echte epitheliale Markstränge sind bei Erwachsenen nicht sicher bekannt; beschrieben sind solche von v. Franqué u. a. Eine Unterscheidung einer besonderen Markschicht ist bei älteren Kindern und Erwachsenen nicht möglich. Eine absolute Abgrenzung der Markstränge zu den Reteschläuchen gibt es nicht; maßgebend für erstere sind breitere Zellstränge und, wenn vorhanden, die Oozyten. — Kleine Zysten und Schläuche in der „Markschicht", welche vom Rete her in das Ovarium peripher ausstrahlen, sind möglicherweise, aber, wie gesagt, nicht sicher Markstrangreste (vgl. unter Rete ovarii).

2. Rete ovarii.

(Tafel 69 Fig. B u. C.)

Das Rete ovarii, homolog dem Rete testis, steht, wie gesagt, peripher mit den Marksträngen, soweit solche beim Fetus erhalten, und zentralwärts zuweilen mit dem Epoophoron in Verbindung; es liegt im Hilus ovarii, von wo es in die Zona vasculosa, besonders nach dem oberen Pole des Ovariums, ausstrahlt, und erhält sich im Gegensatz zu den Marksträngen sehr häufig im postfetalen Leben, und ist auch beim Erwachsenen häufiger zu finden, als bisher angenommen wird. Seine Verbindung mit dem Epoophoron bleibt bei Kindern und Erwachsenen nur manchmal erhalten, so zwar, daß das Stroma beider ineinander übergeht, während eine epitheliale Verbindung zu den seltenen Ausnahmen gehört. Das Rete enthält keine Eizellen, und das ist der Hauptgrund, die geschilderten Markstränge nicht dem Rete zuzuzählen, zumal beide von verschiedener Abstammung sein sollen, nämlich die Markstränge vom Oberflächenepithel der Keimdrüse, früher auch Keimepithel genannt, während das Rete aus hohlen und soliden Epithelsprossen der Wolff'schen Glomeruli entsteht, welche frühzeitig den degenerierenden Glomus ausstoßen.

Das Rete liegt im Hilus ovarii, auch zum Teil im Mesovarium, und soll auch in die Rindensubstanz des Ovariums ausstrahlen können (v. Franqué, Rieländer); es hat oft eine überwiegende Längenausdehnung entsprechend der Längsseite des Ovariums (Bühler'scher Grundstrang). Die einzelnen Teile des gut erhaltenen Rete bilden eine zusammenhängende Hauptmasse, später geht der Zusammenhang

verloren und man findet dann zuweilen weit zerstreute Teile des Rete; besonders die gegen die Markschicht ausstrahlenden Teile sind meist isolierte Bruchstücke; ein zusammenhängendes Ausstrahlen der Kanäle in die Ovarialsubstanz (v. Franqué) ist jedenfalls eine außerordentliche Seltenheit (intraovarielle Markschläuche Rieländer's). Es scheint auch fraglich, ob die in die Ovarialsubstanz vordringenden Schläuche zum Rete gehören oder pathologisch sekundär ausgehöhlte Markstränge bzw. abnorme Granulosazellschläuche sind. Der Grundstrang im Hilus besteht aus netzförmig kommunizierenden Epithelspalten und zum Teil aus Zellreihen ohne sichtbares Lumen. Bei Neugeborenen sind die Spalten besetzt von einem zum Teil niedrigen, zuweilen endothelartigen, zum Teil kubischen, seltener und nur stellenweise niedrig zylindrischen Epithel mit niedrigen Kernen. Dichtes spindelzelliges Bindegewebe mit schmalen spindligen Kernen pflegt das Rete zu begleiten und diffus in die Umgebung überzugehen; häufig findet man überwiegend spindelzelliges Stroma mit nur geringen Epithelresten. Bei Erwachsenen erweitern sich die Spalten öfters zu deutlich kanalisierten Schläuchen, das spindelzellige Stroma ist manchmal weniger dicht, zuweilen auch dicht und mit Muskulatur durchzogen. Die Form der Epithelien und besonders ihrer Kerne ist sehr ungleichmäßig, ihre Stellung zur Basis wechselvoll, unordentlich; die Epithelien sind kubisch und zylindrisch — im ganzen höher als bei Neugeborenen.

Kleine Zysten entstehen sehr häufig aus den Reteresten; einmal fand ich ein kleines tubuläres Adenom genau an Stelle des Rete im Hilus ovarii einer Erwachsenen im unmittelbaren Anschluß an das Epoophoron und an einzelne Retespalten. Tubulöse Adenome (Pick, Schickele) können auf diese Weise dem Hodenadenom homologer Herkunft ähnlich werden, wodurch die Annahme des wahren Hermaphrodismus überflüssig würde.

Urniere und Urnierengang.

(Tafel 70 bis 76.)

Die Urniere hat für das ausgebildete weibliche Genitale keinerlei physiologische Bedeutung. Bemerkenswert ist, daß von den physiologisch verschiedenwertigen Teilen der Urniere der ursprünglich lediglich der Sekretion dienende Teil bei beiden Geschlechtern gleichermaßen geringfügige Reste (Paroophoron, Paradidymis, Wal-

deyer) hinterläßt, während als Homologon des männlichen Sexualteils der Urniere (Epididymis) auch beim Weibe dieser Teil (Epoophoron, Waldeyer) immer, und als das Homologon des männlichen Vas deferens auch beim Weibe Reste des Urnierenganges (Gartner'scher Gang mit Ampulla) ziemlich häufig in mehr oder weniger bedeutenden Resten persistieren. Die Persistenz der weiblichen Urnierenreste geht also proportional der funktionellen Bedeutung der homologen Organe beim Manne.

Paroophoron.

(Tafel 71 Fig. B.)

Das Paroophoron liegt im Lig. latum nahe seiner Ansatzstelle an der Beckenwand und zuweilen an letzterer selbst, meist zwischen den Ästen der Vasa spermatica, stets näher dem vorderen Blatte des Lig. latum. Meist ist das Paroophoron schon bei älteren Feten völlig von der übrigen Urniere isoliert, nur manchmal finden sich spärliche Reste von epithelialen Kanälchen zum Urnierengange hin.

Das Paroophoron bei Neugeborenen, durchschnittlich 50—140 μ (Rieländer), in einzelnen Fällen 300—450 μ im Durchmesser haltend, besteht aus Kanälchen und Glomerulis, welche meist kaum ein annähernd organähnliches Gefüge haben, sondern bruchstückweise oder in ungeordneten Haufen zuweilen mit konzentrischen Zellhaufen und mit verhornten Epithelkugeln und -zysten vermengt sind. Die Schläuche bilden zuweilen ein labyrinthisches Knäuel; manchmal sind sie teilweise obliteriert, meist haben sie ein enges Lumen, welches von kubischem Epithel einreihig besetzt ist. Spindliges Stroma von meist geringer Zelldichte umgibt nicht regelmäßig und nicht allseitig die Reste und insbesondere die Kanälchen mit einer schwachen Tunika.

Die Glomeruli fehlen etwa in der Hälfte aller Fälle, sie schwinden nach der Geburt mehr und mehr. Die Glomeruli sind meist nicht wesentlich größer als die der embryonalen Urniere, ihr Kapselepithel ist flach; das Glomerulusepithel ist oft nicht gut erhalten; die Gefäße des Glomerulus veröden meist frühzeitig, zuweilen sind die Venen auch dilatiert. Es ist unrichtig, daß sich die Glomeruli des Paroophoron länger erhalten sollen, als die Kanälchen, wie in fast allen Lehrbüchern zu lesen ist. Die Glomeruli sind bei Kindern nur selten gut erhalten, noch seltener stehen sie mit den Drüsenschläuchen in

offener Kommunikation; zuweilen sind sie dilatiert; man findet dann in einer Zyste wandständig zwei oder drei Büschel lockeren rundzelligen Gewebes, die Reste des Glomerulus. — Pigment wird nicht immer gefunden, besonders häufig und stark findet es sich in und an den verhornten Überresten. Das Pigment ist gelblich bis bräunlich, feinkörnig in den Epithelien und im Stroma gelegen; zuweilen schollig in dilatierten Kanälen. Das Pigment gibt keine Eisenreaktion (Cohen, Rieländer). Die Plattenepithel- bzw. die verhornten Epithelkugeln und -zysten kommen auch in der Nähe des Wolff'schen Ganges vor, medial vom Epoophoron; sie haben einen geschichteten Inhalt, ein Stratum granulosum und corneum. Weniger charakteristisch pflegt das Stratum lucidum auszufallen. Auch bei einer Erwachsenen wurde eine solche Epithelkugel gefunden (Ribbert). — Auffällig ist, daß Paroophoronreste nicht ganz selten mit Paraganglien benachbart und in diese zum Teil hineinverlagert sind.

Epoophoron.

(Tafel 70 Fig. A u. B. Tafel 71 Fig. A.)

Das Epoophoron (Waldeyer), das Parovarium der früheren Autoren, auch Rosenmüller'sches Organ oder Nebeneierstock genannt, besteht aus gewundenen Kanälchen (Ductuli transversi), welche annähernd parallel oder etwas fächerförmig vom Hilus ovarii her durch das Mesovarium und das laterale Drittel der Mesosalpinx zu dem Wolff-schen Gange verlaufen; dieser Sammelkanal liegt der Tube parallel; er ist nicht immer vollständig, sondern erleidet zuweilen einzelne Unterbrechungen und namentlich die am weitesten kranial gelegenen Epoophoronkanäle, welche annähernd parallel dem Lig. infundibulo-ovaricum verlaufen, endigen häufig blind oder bruchstückweise mit Zysten oder in sog. Morgagni'schen Hydatiden (s. u.). Ein richtiger Sammelkanal, in welchen die Querkanäle „kammförmig" einmünden, läßt sich nicht immer unterscheiden, vielmehr biegen die Kanälchen häufig in der Nähe der Tube medial, also uterinwärts um und vereinigen sich mehr spitzwinklig (Gebhard). Zuweilen unterscheidet sich jedoch ein Hauptkanal (Wolff'scher Gang) durch weiteres Lumen und stärkere Wandung. Manchmal treten die Epoophoronkanälchen in Verbindung mit dem Rete; eine Kommunikation der Lumina ist jedoch sehr selten; im postfetalen Leben ist die Verbindung meist nicht mehr

nachweisbar, wie denn der im Mesovarium gelegene Teil der Epoophoronkanälchen im späteren Leben schlechter erhalten bleibt, als der in der Mesosalpinx.

Zuweilen liegen die lateralen Enden der kranialen Kanälchen unmittelbar an der Tubenwand oder sogar in dieser eingelagert. Die Querkanälchen des Epoophoron haben einen gewundenen, oft stärker geschlängelten Verlauf; das Lumen, meist eng zylindrisch, hat manchmal ampulläre Erweiterungen. Die Schläuche sind zuweilen in zwei gleiche Endäste gegabelt; seltener teilt sich ein Schlauch in ein Büschel von mehreren kleinen und dünnwandigen Kanälchen ohne eigene Tunika.

Die Kanälchen sind meist engkalibrig, dickwandig mit kubischem bis niedrig zylindrischem, zuweilen flimmerndem Epithel mit mäßig chromatinreichen Kernen ausgekleidet. Die Tunika, sehr wechselnd an Dicke (20—60 μ), besteht aus zwei, zuweilen drei Schichten spindelzelligen Bindegewebes, nur bisweilen mit Muskelzellen in mäßiger Menge untermischt; die Zellen sind innen und außen meist zirkulär, dazwischen zuweilen longitudinal, doch ist von irgend einer Regelmäßigkeit in dieser Anordnung keine Rede. Der Mantel ist meist ziemlich scharf gegen die zellarme Umgebung abgegrenzt. Bei Erwachsenen ist eine deutliche zirkuläre Muskulatur nicht selten. Das Lumen ist öfter dilatiert und wird durch Leistenbildung auf Querschnitten mehr sternförmig. Im höheren Alter schwindet die Muskularis, das Epithel wird dann meist sehr niedrig.

Zysten des Epoophoron sind sehr häufig; kleinere Zysten schon bei Neugeborenen, am häufigsten nahe dem Fimbrienende der Tube; aber auch im Mesovarium. Größere intraligamentäre Zysten, auch mehrkammerige, sind meist auf das Epoophoron, seltener auf das Rete zurückzuführen. Papilläre Wucherungen, sogar Karzinom, kommt in ihnen vor. Muskulatur in der Zystenwand ist häufig sehr deutlich. Diffuse hyperplastische Muskelbindegewebswucherung am Epoophoron und Rete findet sich bei entzündlichen Zuständen, zugleich mit Salpingitis, Oophoritis. Adenomyome sind selten.

Der Wolff'sche Gang (Urnierengang, Gartner'scher Gang).

(Tafel 73—76.)

Verlauf des Ganges.

Von dem Urnierengange bleibt sozusagen immer der die Epoophoronkanäle verbindende parallel zur Tube im lateralen Drittel der Mesosalpinx verlaufende Teil; dieser endet fast immer dicht medial vom Epoophoron blind und läßt sich

nur ganz ausnahmsweise (Klein) bis in den Uterus verfolgen. Nicht ganz so selten, aber doch auch nur in einzelnen Fällen findet man beträchtlichere Reste des Urnierenganges im Lig. latum (R. Meyer) bis in das Parametrium hinein, Reste, welche man früher vermutlich für das Paroophoron (Waldeyer u. a.) gehalten hat. Im Lig. latum bildet dieser Rest entweder kurze Bruchstücke eines engen Kanals oder stärker gewundene dickwandige Schläuche, welche zuweilen bis nahe an die Seitenwand des Korpus herantreten. Der Kanal tritt durchschnittlich in Höhe des inneren Muttermundes, kurz darüber oder darunter vom Parametrium her, in die Uterussubstanz ein; sehr selten verläuft er, bereits unterhalb des Tubenwinkels beginnend, innerhalb der Seitenwand des Korpus in deren äußerer Schicht. Unterhalb des inneren Muttermundes dringt der Kanal weiter abwärts allmählich mehr in die inneren Schichten der Cervixseitenwand; im untersten Teile der Cervix supravaginalis und obersten Teile der Portio vaginalis liegt er der Schleimhaut des Cervikalkanales am nächsten, wendet sich plötzlich wieder lateralwärts, um durch das seitliche Laquear vaginae ziemlich mitten innerhalb der seitlichen Vaginalwand abwärts zu ziehen; erst im unteren Teile liegt der Kanal mehr hinten in der Seitenwand und gelangt so, mehr oder weniger weit hinten, nicht selten ganz von hinten, in einem ventral konkaven Bogen in den Seitenteil des Hymen. Die Ausmündung erfolgt ganz nahe an dem freien Rande des Hymen an dessen Außenblatte oder etwas mehr lateral näher dem Sulcus nymphohymenalis.

Am häufigsten erhalten ist der Teil des Gartner in der Cervix supravaginalis, etwas seltener im Vaginalgewölbe und im obersten Teile der Vagina, am seltensten ist er im mittleren Drittel und wiederum häufiger im untersten Teil der Vagina und im Hymen zu finden. Ununterbrochener Verlauf von der Cervix bis in den Hymen gehört zu den Ausnahmen, vom Epoophoron bis zum Hymen zu den äußerst seltenen Ausnahmen.

Gestalt und Bau des Ganges.

Man kann drei in Gestalt und Bau verschiedene Abschnitte des Ganges unterscheiden, den ersten Abschnitt vom Lig. latum bis in den Uterus als zylindrischen, engkanalisierten Strang, den zweiten Abschnitt, den im Bereich der Cervix, des Vaginalgewölbes und obersten Vaginalteiles liegenden ampullären und verzweigten Teil „Ampulle“, und den dritten im weiteren Bereich der Vagina und im Hymen gelegenen Teil mit sehr wechselndem Kaliber.

Das Lumen des Kanales ist im Lig. latum und im Parametrium und im Uterus zunächst zylindrisch; indem er sich mehr in die inneren Cervixschichten wendet, wird das Lumen unter zunehmender Erweiterung mehr scheidenförmig mit glatter Wand oder Längsleisten, erhält kürzere breite Ausstülpungen und schlauchförmige Verzweigungen, diesen Teil nennen wir die Ampulle.

Die Verzweigungen sind nicht nur breite, mehr oder weniger spaltförmige Aussackungen, sondern zum Teil, freilich individuell sehr verschieden, Schläuche, unter denen man mehr gestreckt verlaufende unterscheiden kann von stärker gewundenen, manchmal büschelförmig verzweigten engeren Endästen. Letztere sind durchaus drüsenähnlich; kleine alveoläre Endbläschen gehören zu den Ausnahmen. Nicht selten fehlen die gewundenen Schläuche gänzlich. — Im Scheidengewölbe bereits wird der ampulläre Teil etwas enger, im obersten Scheidendrittel unter wesentlicher Abnahme der Ausstülpungen noch enger, mehr schlitzförmig. Die größte Ausdehnung des Lumens der Ampulle ist dorsomedial gerichtet, während durch die Ausstülpungen in der Ausdehnung von rechts nach links ein individuell sehr verschieden großer Teil der Cervix beansprucht wird; in vereinzelten Fällen wird der größte Teil der Cervixseitenwand bis tief in die Vorder- und Hinterwand von den Ausstülpungen und Ausläufern der Ampulle durchsetzt; in den meisten Fällen jedoch sind die Verzweigungen nur in den inneren und mittleren Schichten der Cervix zu finden. Die Ausstülpungen gehen hauptsächlich dorsal und ventral vom Kanal aus. — Schon bei Neugeborenen und Kindern findet man häufig nur Bruchstücke der Ampulle, und bei Erwachsenen ist der Zusammenhang in größerer Ausdehnung noch seltener gewahrt, so daß man hier dann bei diesen zuweilen mehrere zystische Teile mit Ausläufern findet.

Die Gestalt des Kanals unterhalb der Ampulle in der Vagina ist bei Kindern meist schlitzförmig, aber von sehr wechselndem Umfange; im untersten Teile pflegt der Gang sehr eng zu sein; jedoch ist der Teil im Hymen vor der Mündung zuweilen dilatiert; die Mündung selbst ist auch meist eng, nur selten trichterförmig.

Wie die Gestalt des Kanales, so ist auch der Bau in den drei Abschnitten verschieden. Im Lig. latum und Parametrium hat der Gang einen überwiegend zirkulären Mantel aus zwei bis drei Muskellagen; auch im Uterus ist dieser Muskelmantel, innen zirkulär, außen longitudinal, zunächst noch deutlich, geht aber bald undeutlich in die übrige Muskulatur der Cervix über, und an der Ampulle sind nur unregelmäßige, hauptsächlich longitudinal gestellte Muskelbündel zu finden. Im Bereich der Ampulle wird deren Epithel von mäßig zellreichem spindligem und rundzelligem Bindegewebe bedeckt; in der

Vagina findet man nur ausnahmsweise im oberen Teile eine spindelzellige eigene konzentrische Tunika, im untersten Teile liegt das Epithel des Kanales fast nackt im Scheiden- und Hymengewebe.

Das Epithel ist im oberen Teile des Kanales einschichtig kubisch, im Hauptteile der Ampulle (Hauptkanal) meistens höher, besonders auf der konvexen medialen Wand (ca. 15 μ).

Die Ausstülpungen haben weniger hohes Epithel (ca. 10 μ), und die gewundenen engen Kanälchen haben niedriges kleines Epithel (ca. 7 μ).

Die Epithelhöhe nimmt ab proportional dem Durchmesser des Lumens. Die Epithelien des Hauptkanals und der größeren Äste haben ein stark färbbares Protoplasma und ovale chromatinreiche Kerne. Die kubischen kleinen Zellen der gewundenen Schläuche sind heller, und ihre rundlichen, oft bläschenförmigen Kerne sind chromatinarm. — Nur ausnahmsweise findet man im Bereiche der Ampulle mehrschichtiges Epithel gleich dem in der Vagina zu schildernden.

In der Vagina und im Hymen ist das Verhalten des Epithels äußerst wechselvoll; einschichtiges, mehr- und vielschichtiges, hochzylindrisches, kubisches und großes plattes Epithel findet sich zuweilen schroff nebeneinander oder ineinander übergehend. — Vielschichtigkeit kommt hauptsächlich im unteren Vaginaldrittel schon bei Neugeborenen vor, viel seltener weiter oben und ganz ausnahmsweise in der Cervix. Die unterste Zellreihe pflegt zylindrisches Format zu behalten, auch wenn die anderen Zellen große unregelmäßige oder flachere Formen annehmen. Das Epithel füllt zuweilen stellenweise das ganze Lumen aus.

An der Mündung tritt der Kanal unvermittelt an das Plattenepithel des Vestibulum heran und durchsetzt letzteres mit einer eigenen, sehr flachen endothelähnlichen Bekleidung; oder das Vestibularepithel senkt sich dem Kanal entgegen und hält die trichterförmige Mündung besetzt.

Im ganzen Verlaufe des Gartner findet man im Lumen an ganz vereinzelten Stellen meist zitronengelben, zu Klümpchen koagulierten Inhalt.

Unter den kongenitalen Abnormitäten des Gartner'schen Ganges sind erwähnenswert ein Fall von Verdoppelung des Kanals innerhalb des Lig. latum und Parametrium, ein Fall von lebhafter Papillenbildung innerhalb der Ampulle, sowie eine

seitliche Abzweigung des Kanals im Parametrium, Mündung des Ureters in den Gartner mit zystischer Dilatation, starke Entwicklung des Gartner in einzelnen Fällen von rudimentärem Nebenhorn. Kommunikation mit dem Lumen des Uterus oder der Vagina ist selten und sekundär entstanden. — Bei Erwachsenen ist Zystenbildung auch mit Papillenbildung sehr häufig; große Zysten sind immerhin selten. Bemerkenswert ist die Bildung kleinerer Zysten im Bereiche der Ampulle aus den engen, gewundenen Schläuchen, welche sich durch sehr niedriges Epithel auszeichnen. In der Vagina sind die Zysten zum Teil mit Plattenepithel bekleidet, dazwischen findet sich zuweilen eine ausgebuchtete Strecke mit Zylinderepithel; zuweilen überwiegt das Zylinderepithel, und das Plattenepithel tritt nur inselweise auf. Die Zysten können besonders in der Cervix und im Ligament eine besondere Muskulatur haben, in der Scheide ist sie seltener. — Weitere pathologische Befunde, wie Hyperplasie des drüsigen Anhanges an der Ampulle und diffuse Hyperplasie der Muskularis, richtige Adenom-, Adenomyombildung und Karzinom, bisher nur an der Ampulle nachgewiesen, können hier nur beiläufig erwähnt werden.

Nebentuben, Hydatiden und akzessorische Nebennierenrindenknötchen.

(Tafel 72 Fig. A u. B.)

Nahe dem abdominalen Tubenende kommen Nebenostien des Tubenlumens vor, ferner kleine Nebentuben, meist kurze, bis 1 cm lange Doppelgänger des Tubenendes, welche mit flimmerndem Zylinderepithel und einer überwiegend zirkulären Muskulatur versehen auch histologisch der Tube ähneln; sie inserieren an der Tubenwand selbst, oder meist in deren Nähe am Lig. latum; auch an die Fimbrien oder in deren Nähe gehen knopfförmig geschlossene, gestielte Anhänge ab. Ihre Zugehörigkeit zum Tubenende ersieht man bei neugeborenen Mädchen besser als an den zystisch dilatierten Anhängen der erwachsenen Frau an der Schleimhautähnlichkeit, nämlich der gleichen Faltenbildung, an dem subepithelialen, gefäßreichen, rund- und spindelzelligen Stroma und an der freilich sehr verschieden stark ausgebildeten Muskulatur. Zwischen den Fimbrien entstehen außerdem bei Erwachsenen durch Verklebung epitheliale Zysten und submukös im Stroma der Fimbrien Zysten wie im übrigen Tubenbereich bei Salpingitis. Andere blind endigende Kanälchen im Ligamentum latum neben der Tube haben auch zuweilen einen Muskelmantel und Zylinderepithel; ein Teil derselben kann wohl als pathologische Nebentuben zu deuten sein, meistens läßt sich jedoch aus dem Zusammenhange oder der Nachbarschaft mit den Epoophoron-

kanälchen die Herkunft aus der Urniere erweisen; bei Erwachsenen sind sie stets zystisch dilatiert. Die Mehrzahl der echten kongenitalen Morgagni'schen Hydatiden sind Derivate der Urniere. Allerdings ist zuzugeben, daß es durchgehend brauchbare histologische Unterscheidungsmerkmale zur histogenetischen Bestimmung aller Hydatiden nicht gibt; nur nach der topographischen Beziehung (Sitz am ventralen Blatte der Mesosalpinx unter der Tube nahe dem freien Rande des Ligamentes) lassen sich die meisten, wenigstens die kongenitalen, auf die Epoophoronkanälchen und das obere Ende des Wolff'schen Ganges beziehen. Solche gestielte Hydatiden findet man auch, freilich selten, am Mesovarium, sogar ganz nahe der Basis des Eierstockes. Die Epithelform wechselt in einer Zyste vom Flachen bis zum Zylindrischen; Faltenbildungen kommen kongenital vor, das umgebende überwiegend konzentrische Stroma ist nicht sehr gefäßreich, der Stiel ist meist solide; ausschlaggebend ist der allerdings seltene Befund einer direkten Verbindung des Hydatidenlumens durch Kanälchen im Stiele mit dem Hauptkanal oder einem Querkanälchen des Epoophoron. Meist genügt zur Diagnose die mikroskopisch nachgewiesene unmittelbare Nachbarschaft des Stieles zu solchen Kanälchen.

Schließlich sei der akzessorischen Nebennierenrindenkanälchen Erwähnung getan, welche oft im Gebiete der Urnierenreste, sowohl des Epoophoron als des Paroophoron, meist im Plexus spermaticus vorkommen, so daß sie von manchen Autoren als physiologisch angesehen werden. Sie haben meist eine deutliche Kapsel und bestehen aus Nebennierenrinde; Urnierenkanälchen ziehen oft bis unmittelbar an, seltener durch das Nebennierengewebe hindurch. Verwechslung mit den zuweilen beobachteten Paraganglien (Aschoff) ist vorgekommen (z. B. Aichel).

Der Bau der Knötchen ist sehr wechselnd; die Ausbildung zugleich von Zona reticularis, fasciculata und glomerulosa ist selten. Am seltensten findet man die Zona reticularis, am häufigsten die Zona fasciculata. Die Zona glomerulosa habe ich bei Feten und Kindern deutlicher ausgebildet gefunden als bei Erwachsenen. Die radiären Venenzweige sammeln sich zu einer Zentralvene, welche durch eine Art Hilus das Knötchen verläßt; kleine arterielle Gefäße dringen von der Peripherie her ein. In der Kapsel der Knötchen, welche meist aus einer schmalen Lage konzentrischen faserreichen Bindegewebes

besteht, findet man zuweilen kleinere Nebennierenzellen in Reihen konzentrisch vorgelagert. Von diesen ausgehende hyperplastische Wucherung habe ich einmal beobachtet. Maligne Tumoren gehen in seltenen Fällen von ihnen aus unter dem Anscheine von Ovarialtumoren.

Nebennierenmark kommt in diesen Knötchen nicht vor, obgleich chromaffines Gewebe (Paraganglien) in unmittelbarer Nähe gefunden wird.

Die Milchdrüsen. Mammae.

(Tafel 77—81.)

Im mikroskopischen Bilde des Brustdrüsenparenchyms hat man zu unterscheiden zwischen Drüsengewebe und Bindegewebe. Im ersteren sind Milchgänge und Endbläschen auseinanderzuhalten, ebenso im Bindegewebe das eigentliche Stroma- oder Stützbindegewebe (Füllgerüst) und das zellreichere Mantelbindegewebe, welches die eigentlichen Drüsengebilde umgibt.

1. Brustdrüse im zartesten Kindesalter.

Bei neugeborenen Mädchen bildet das Drüsengewebe nur zweischichtige, den Milchgängen der Erwachsenen ähnlich sehende Schläuche, deren Endabschnitte sekretorische Tätigkeit zeigen. Ein Unterschied zwischen Milchgängen und Endbläschen wie bei Erwachsenen ist nicht wahrzunehmen, da die letztgenannte Bildung der kindlichen Mamma völlig fehlt. Die Drüsenschläuche besitzen ein zweischichtiges Epithel, nur vorübergehend ist es mehrschichtig. Die dem Lumen zugekehrte Schicht besteht aus regelmäßigen, länglich-zylindrischen Zellen, die zweite aus kürzeren, platten Elementen. Die Kerne, besonders der ersten Schicht, sind chromatinreich, oft mit wahrnehmbaren Kernkörperchen ausgestattet. Wenige Tage nach der Geburt treten in dem scharf konturierten Lumen fettiges Sekret sowie im Protoplasma der Epithelien Fetttröpfchen als Ausdruck der sekretorischen Tätigkeit auf. Dieses fettige Sekret stellt das Kolostrum der Neugeborenen dar, dessen Ausscheidung sich als echte Sekretion durch Tätigkeit der Drüsenzellen erweist.

Das Bindegewebe um die Endstücke der Epithelschläuche ist lockerer und frühzeitig schon zellreicher als um die Anfangsstücke. Innerhalb dieses zellreicheren Bindegewebes finden sich namentlich Lympho-

zyten, Plasmazellen und eosinophile Zellen (Brouha), Mastzellen fehlen, wogegen nach Kuru solche, nach Schlachta auch Riesenzellen vorkommen sollen. Das die Milchgänge umgebende Bindegewebe färbt sich mit polychromem Methylenblau metachromatisch (Kuru). Die Ursache dieses Verhaltens liegt in dem größeren oder geringeren Grad von ödematöser und schleimiger Entartung, zu welcher das lockere Bindegewebe der Mamma neigt.

Der Gehalt an elastischen Fasern ist in der Mamma des neugeborenen Mädchens und der Kinder verschwindend klein, es fehlt meist im lockeren Bindegewebe um die Drüsenschläuche, während das derbere Bindegewebe feinste elastische Fasern enthält, oft um die Gefäße und am Rande des Fettgewebes der Unterhaut.

2. Jungfräuliche Brustdrüse.

(Tafel 78, Fig. A.)

Aus der kindlichen Mamma, welche kurze Zeit nach der Geburt in das Stadium der stark ausgeweiteten Drüsenräume tritt (Kölliker, Brouha, Kuru, Raubitschek), entsteht im Verlauf von Monaten bis Jahren durch Wucherung und Vermehrung des Bindegewebes die ruhende Drüse des Mädchens. Auch sie zeichnet sich durch ein Vorwiegen des Bindegewebsstratums aus, während das Drüsengewebe quantitativ sehr stark in den Hintergrund tritt. Letzteres wird repräsentiert durch Milchgänge, Endbläschen dagegen fehlen völlig. Bei geschlechtsreif entwickelten Weibern zur Zeit der Pubertät sind Wucherung und Teilung der Milchgänge nachzuweisen, wodurch das Bild der vollentwickelten jungfräulichen Mamma zustande kommt. Während in der Drüse des Mädchens die Milchgänge rar, nur vereinzelt oder zu wenigen gruppiert, sehr häufig zystisch sind, zeigen sich in der Brustdrüse von Weibern Wandsprossungen, Auswachsen neuer Äste und Vermehrung der Milchgänge. Das Vorhandensein von Endbläschen, welche die Milchgänge nach Langer an der Peripherie der Drüse bilden sollen, wird von Berka geleugnet. Wohl fand der letztere in der Peripherie der Brustdrüse an den Milchgängen auch ohne Schwangerschaft Proliferationserscheinungen im Sinne von Sprossung, doch fehlten die für die Schwangeren charakteristischen Veränderungen, die Nebeneinanderlagerung der Acini (Endbläschen) zu Drüsenläppchen und die einschichtige Zellage.

Die Milchgänge zeigen den charakteristischen, durch eine Membrana propria scharf gegen die Umgebung abgegrenzten Epithelbelag, dessen innere, lumengekehrte Zellen regelmäßig, pallisadenartig nebeneinanderliegen, während die äußere Schicht lockerer erscheint. Im Gegensatz zu den Zellen der ersteren, die eine gut zylindrische Form mit bläschenförmigem Kern und manchmal vorhandenem deutlichem Kernkörperchen haben, sind die Zellen der zweiten Schicht unregelmäßiger, platter und die Kerne chromatinreicher. Im Lumen der Gänge findet man Sekret, das auch kleinere Quantitäten Fett enthalten kann. Die Quelle des letzteren kann einerseits noch in der Kolostrumsekretion des neugeborenen Mädchens zu suchen sein, so daß das Fett durch Jahre hindurch liegen geblieben ist, oder es rührt von einer Sekretion des Milchgangsepithels selbst im jungfräulichen Alter her (vgl. Sekretion in den Epithelien der Milchgangendstücke des Neugeborenen, bei denen keine Acini entwickelt sind). Während das Bindegewebe in unmittelbarer Umgebung der Drüsenbestandteile bei Mädchen und Jungfrau anfangs nur Mäntel der isolierten Milchgänge darstellt, umscheidet es nach deren Wucherung und Teilung ganze Milchganggruppen. Auf diese Weise entstehen inselartige, von dem Stützbindegewebe völlig abgegrenzte, Milchgänge einschließende Felder, welche nicht nur Vorbildner, sondern auch Brutstätten für die späteren Drüsenläppchen sind. Das Bindegewebe dieser Drüsenfelder ist im Gegensatz zum Stützbindegewebe viel lockerer gewebt, vor allem aber zell- und gefäßreicher und frei von der Einlagerung von Fettgewebe. Die Zellen desselben sind zunächst die den Kapillaren gehörigen Endothelien, außerdem finden sich als Hauptbestandteile Lymphozyten in mehreren Typen, zwischen denen fließende Übergänge bestehen. Man findet Lymphozyten, Plasmazellen und Übergangsstufen. An den Stellen, an welchen die Milchgänge stärkere Verästelung und Sprossung zeigen, ist auch der Zellreichtum ein stärkerer, während sich beim Vorhandensein nur weniger Milchgangslumina nur spärliche Zellen um sie finden.

Nicht auf die unmittelbare Umgebung der Drüsenfelder beschränkt, sondern auch im weiteren Bindegewebe kommen Mastzellen vor, sowie vereinzelte Übergangsformen zwischen Mastzellen und Lymphozyten (Zellen von Plasmagestalt, doch mit granuliertem, nicht metachromatischem Körper).

Sonstige Zellen der Drüsenfelder sind Fibroblasten mit länglichen,

chromatinreicheren oder bläschenförmigen Kernen. Leukozyten oder eosinophile Zellen wurden in der jungfräulichen Mamma nicht beobachtet.

Das Stützbindegewebe, das bei der virginellen Mamma die Hauptmasse des Parenchyms darstellt, erscheint im Gegensatz zum Mantelgewebe sehr zellarm mit spärlichen Fibroblasten, einzelnen Fettzellengruppen und Gefäßen. Das elastische Gewebe findet sich in Form ganz spärlicher feiner Fasern, während gröbere seltener sind. Eine Bevorzugung der Drüsenelemente (Gruppierung um die Milchgänge) ist kaum angedeutet. Die Warze sowie die Blut- und Lymphgefäße der Brustdrüse werden bei Beschreibung der Mamma in der Gravidität näher abgehandelt.

Mamma in der Gravidität.

(Tafel 77 Fig. A u. B, 80 Fig. A u. B.)

Der Übergang des jungfräulichen in den schwangeren Zustand der Brustdrüse wird hauptsächlich durch eine Vergrößerung sowie durch lebhaftes Wuchern und Zellvermehrung sämtlicher Bestandteile der als Drüsenfelder bezeichneten Inseln bedingt. Dagegen verhält sich das Stützbindegewebe, das sich in der Schwangerschaft etwas kernreicher erweist, passiv und tritt beständig an Umfang zurück gegenüber den Drüsenfeldern. Während in der ruhenden (jungfräulichen) Drüse das Epithelgewebe gegenüber der Masse des Bindegewebes vollkommen zurücktritt, verschiebt sich in der Gravidität dieses Verhältnis langsam zugunsten des Epithelgewebes. Auf der Höhe der Schwangerschaftsveränderungen hat die vollentwickelte Drüse nur ganz schmale Bindegewebssepta, die Hauptmasse wird vom Drüsengewebe eingenommen. In der Mitte der Gravidität halten sich das Epithel- und Bindegewebe an Menge annähernd das Gleichgewicht. Die Veränderung des Bindegewebes erreicht ihren Höhepunkt in der Mitte der Gravidität, worauf es abnimmt. Als neuer morphologischer, charakteristischer Bestandteil des Drüsengewebes treten die sezernierenden Endbläschen (Acini, Alveolen) auf. Der Beginn der Schwangerschaft ist vor allem gekennzeichnet durch Erscheinen so zahlreicher bindegewebiger Zellelemente in den Drüsenfeldern, daß sie wie kleinzellige Infiltrate aussehen. Zu der dadurch bedingten Volumzunahme des Drüsenfeldes trägt fernerhin auch die Wucherung des Epithelgewebes bei, die den Binde-

gewebsanteil später überholt. Die aus den Milchgängen hervorsprossenden Endbläschen, welche im Anfang den später vollentwickelten wenig ähnlich sehen, erscheinen zunächst solid, knospenartig, ihre Kerne bilden einen maulbeerartigen, ringsum von einer faserigen, kernlosen Membrana propria umgebenen Knäuel. Im Gegensatz dazu präsentiert sich ein typischer Acinus am Ende der Schwangerschaft und nach der Geburt auf dem Durchschnitt als ein Ring von Epithelzellen, deren Elemente in einfacher Schicht um das zentrale, rundliche Lumen gruppiert sind. Das verschieden hohe Protoplasma beherbergt einen bläschenförmigen Kern mit einem oder mehreren Kernkörperchen. Während die Kerne der Acinusknospen im Anfang klein, chromatinreich sind, keine Bläschenform und keine Kernkörperchen aufweisen, wodurch sie den zu dieser Zeit überall vorkommenden Lymphozytenkernen ähnlich sehen, weichen bei der Ausdifferenzierung der Endbläschen die Epithelkerne peripher gegen die Membrana propria zurück und es entsteht in der Mitte das rundliche Lumen, bis die endgültige Alveolengestalt erreicht ist. Alle Phasen dieser Differenzierung sind um die Mitte der Gravidität wahrzunehmen. Im Lumen zeigt sich ein meist fetthaltiges Sekret, wie sich auch im Protoplasma der Endbläschenepithelien von Anfang an zur Zeit ihrer Knospenform kleinere oder größere, gut kenntliche Fetttropfen vorfinden. Um die Acinusquerschnitte verlaufen zirkulär die Kapillaren, deren Endothelien der Membrana propria des Acinus außen anliegen. Dazwischen finden sich durch zweischichtiges Epithel charakterisierte Milchgänge, deren basale Schicht unregelmäßiger geordnet ist. Das unter der Membrana propria gelegene Bindegewebe enthält reichlich Zellen (wie Lymphozyten, Kapillarendothelien). Da nicht nur das Bindegewebe des Drüsenfeldes, sondern auch das sonst zellarme Stützbindegewebe jetzt viel mehr Zellen enthält, so wird die scharfe Grenze zwischen ihm und dem Drüsenfeld verwischt. Der in einem Drüsenfeld neben Endbläschen und Blutkapillaren übrigbleibende Raum wird in der Schwangerschaft von dicht gelagerten Bindegewebszellen eingenommen, die am reichlichsten im Anfang und in der Mitte der Schwangerschaft auftreten.

Das zellige Infiltrat besteht vorwiegend aus Lymphozyten, die durch die Menge ihrer runden, chromatinreichen, den Kernen des knospenden Epithels sehr ähnlich sehenden Kerne in der ersten Schwanger-

schaftshälfte die Drüsenelemente vielfach verdecken. Im Stützbindegewebe, woselbst sie auch sehr zahlreich auftreten, findet man sie namentlich dicht um die Gefäße herum, längs der Venen und Lymphgefäße oft in langen Reihen. Unter den lymphozytären Zellen der schwangeren Brustdrüse findet man dieselben Formen wie bei der virginellen Mamma. Eine Regelmäßigkeit im Vorkommen und in der Häufung besteht nicht, nur überwiegen an Stellen sehr dichter Lagerung die kleinsten, während da, wo sie entsprechend der Faserrichtung des Bindegewebes in Reihen regelmäßig hintereinander liegen, die Plasmazellformen häufiger sind. Diese lymphozytären Zellen, die nicht nur im Drüsenfeld, sondern auch zwischen ihm und auch im Lumen der weiten Milchgänge vorkommen, haben die Aufgabe, vorbereitend für die Wachstumsvorgänge zu wirken durch Lockerung des ursprünglich festen Stromas (Bizzozero, Ottolenghi).

Aber auch die eigentlichen Bindegewebszellen (Fibroblasten) sind vermehrt, so daß man um die Schwangerschaftsmitte nicht mehr gut von einem fibrösen, zellarmen Stroma sprechen kann. Die Menge der überall vorkommenden Mastzellen erscheint gegen die ruhende Brust auch vermehrt. Man sieht sie in den Drüsenfeldern unmittelbar zwischen den Acinis, reichlicher noch an der Grenze zwischen Drüsenfeld und Stroma, am zahlreichsten im Stroma in der Umgebung der hier verlaufenden weiten Milchgänge. Die von Unger diesen Zellen zugeschriebene Aufgabe des Fetttransportes zur sezernierenden Drüse und ihre Umwandlung in Kolostrumkörperchen ist durch nichts bewiesen. Neben Lymphozyten, Fibroblasten und Mastzellen kommen im Brustbindegewebe die zelligen Elemente der Gefäße (Endothelien und adventitielle) vor, dagegen sind Leukozyten (polynukleäre und eosinophile) im Schwangerschaftsinfiltrate der erwachsenen Mamma nicht anzutreffen.

Die weitere Entwicklung der Mamma in der zweiten Schwangerschaftshälfte ist charakterisiert: 1. durch weitere Vergrößerung der Drüsenfelder und Ausdifferenzierung der Acini, 2. durch die Verschmälerung des Stützbindegewebes zwischen denselben, 3. durch das Schwinden des Schwangerschaftsinfiltrates, Veränderungen, die alle gleichzeitig vor sich gehen. Die Vergrößerung der Drüsenläppchen unterliegt individuellen Schwankungen, so daß zwischen den einzelnen am Ende der Schwangerschaft schmälere oder breitere Septa zurückbleiben. Der Bau der Drüsenläppchen ähnelt jetzt immer mehr

demjenigen der Speichel- oder Tränendrüse (Billroth). In der zweiten Hälfte der Gravidität liegen dann die nur durch Kapillaren aneinandergehaltenen Acini nahe beieinander. Sie zeigen ein rundes zentrales, mit fettigem Sekret, oft auch mit freien einkernigen Zellelementen erfülltes Lumen, um welches ringsum Epithelien in einer Schicht gruppiert sind. Das Protoplasma enthält ein oder mehrere Fetttropfen. Die runden Kerne werden bläschenförmig mit einem oder mehreren Kernkörperchen. Die sich verschmälernden Bindegewebssepta, welche in der zweiten Hälfte der Gravidität auch zellärmer werden, zeigen einen die Läppchen umspinnenden Faserverlauf und beherbergen die größeren Gefäße der Milchgänge. Die zum größten Teil sich verlierenden Zellen des Schwangerschaftsinfiltrates schwinden selbst am Ende der Schwangerschaft nicht ganz. Ein Rest derselben bleibt stets zwischen den Acinis um die Kapillaren erhalten, besonders finden sie sich dort, wo zwischen den Acinis Milchgänge liegen, ferner um die Gefäße mittleren Kalibers. Vorwiegend handelt es sich um Lymphozytenformen. Mit den Lymphozyten verlieren sich in den letzten Schwangerschaftsmonaten auch Mastzellen, während die Bindegewebszellen reichlicher bestehen bleiben, wodurch das Stützbindegewebe kernreicher wie vor der Gravidität bleibt. Infolge des individuellen Unterschiedes im Tempo der Veränderungen kann man einer Brustdrüse auf Grund des mikroskopischen Verhaltens nicht ansehen, welchem Schwangerschaftsmonat sie angehört. Die erste Hälfte der Gravidität läßt sich als solche durch die Knospenform der Acini und das lebhafte Infiltrat von der zweiten Hälfte mit weniger Infiltrat und besser ausdifferenzierten drüsigen Elementen unterscheiden. Doch ist die Mamma jetzt von einer nach der Geburt befindlichen und in Rückbildung begriffenen Brustdrüse kaum zu unterscheiden. Fett findet sich in der schwangeren Mamma nur im Drüsenepithel und im Lumen der Drüse. Ganz vereinzelt kann es auch innerhalb der Bindegewebszellen in Granulaform vorkommen, doch gehört dieser Befund nicht zum gewöhnlichen Bild der schwangeren Drüse. Das um diese Zeit gelieferte spärliche Sekret besteht aus einer bald wasserhellen, bald wässerig-trüben Flüssigkeit, mit gelblichen Streifen und Klumpen; und wird als Kolostrum bezeichnet; dieses zeigt neben ganz ungleichen Fetttropfen als charakteristischen Bestandteil die „Kolostrumkörperchen", rundliche, maulbeerartige, manchmal auch unregelmäßig geformte Gebilde von

wechselnder Größe (9—40, vorherrschend 12—16 μ Durchmesser). Nach Säurebehandlung geben sie analoge Kernbilder wie die verschiedenen Leukozytenformen. Diese im frischen Zustand amöboid beweglichen Körperchen werden allgemein als Phagozyten aufgefaßt, die Milchkügelchen in sich aufgenommen haben.

Das Verhalten des elastischen Gewebes in der Schwangerschaft ist ganz verschieden; manchmal findet man in derselben Schwangerschaftsphase viel, manchmal wenig Elastin. Der Gehalt an elastischen Elementen hängt wesentlich ab von dem Alter der Trägerin und von der Zahl der durchgemachten Schwangerschaften. Das Wachstum verläuft jedenfalls nicht parallel der sonstigen Entwicklung des Drüsengewebes, und der Gehalt an elastischen Elementen steht in gar keinem direkten Abhängigkeitsverhältnis von dem Schwangerschaftsmonat. Mit Vorliebe bildet das elastische Gewebe Netze um die Milchgänge, in geringerem Grade um die Gefäße, außerdem finden sich noch Fasern desselben zwischen den kollagenen Bündeln des Stützgewebes, fast nie in den Drüsenläppchen zwischen neugebildeten Endbläschen.

Wie bereits erwähnt, gehen die Acini in die feinen Milchgänge — Ductuli lactiferi — über. Diese anfangs sehr feinen, zu immer dickeren Gängen vereinigten Milchgänge münden in den eigentlichen Ausführungsgang des Lappens — Ductus lactiferus. Da zwischen den einzelnen Acini oder Ausführungsgängen keinerlei Verbindung besteht, so entspricht die Zahl der Ausführungsgänge genau der Anzahl der vorhandenen Läppchen. Kurz vor seiner Mündung erfährt jeder dieser Ductus lactiferi eine spindelförmige Erweiterung, das Milchsäckchen — Sinus lactiferus.

Die kleineren Milchgänge der ruhenden Drüse besitzen ein zweireihiges Epithel, dessen innere Schicht aus Zylinderzellen besteht, während die äußere, wandständige Schicht von platten Zellen — Korbzellen — gebildet wird, die in der Längsrichtung der Milchgänge angeordnet von Benda als glatte Muskelfasern aufgefaßt werden.

Diese Drüsenzellen sitzen einer zarten, aus Zellen bestehenden Membrana propria auf, an welche sich ein lockeres, mit einer wechselnden Anzahl von Leukozyten und Plasmazellen vermischtes Bindegewebe anschließt. Das Epithel der größeren Milchgänge und des Ausführungsganges zeigt ein ganz ähnliches Aussehen, nur findet sich in den der Epidermis benachbarten Abschnitten meist ein mehr-

schichtiges Plattenepithel mit Verhornung der oberflächlichen Lagen. Entsprechend der Stärke der Milchgänge findet man auch eine allmähliche Zunahme der bindegewebigen Wandung, so daß der Ausführungsgang meist eine ziemlich dicke Wand aufweist, in deren innerer Schicht zahlreiche, der Länge nach angeordnete elastische Fasern auftreten. Das Vorhandensein glatter Muskelfasern innerhalb der Wand der Milch- und Ausführungsgänge wird nach den neueren Untersuchungen geleugnet.

Außerordentlich reichlich entwickelte und vielverzweigte Lymphgefäße umspinnen die einzelnen Läppchen der Drüse. Von der Tiefe nehmen sie zur Oberfläche an Dicke zu und münden zuletzt als stark entwickelte Stämme in den unter dem Warzenhof gelegenen Plexus subareolaris. Sämtliche Lymphgefäße der Mamma vereinigen sich an der unteren lateralen Grenze der Drüse zu 2—3 größeren Ausfuhrgängen, welche zuletzt zu einem gemeinschaftlichen Stamm vereinigt im subkutanen Fettgewebe nach der Achsel ziehen, wo sie in einen auf der dritten Rippe liegenden Lymphknoten einmünden.

Ähnlich wie die Lymphgefäße bilden auch die Blutgefäße sowohl zwischen den einzelnen Läppchen wie auch um die einzelnen Drüsenkammern ein reich verzweigtes Kapillarnetz.

Die der Sekretion vorstehenden, von 4—6 Interkostalnerven stammenden Nervenfasern verzweigen sich teilweise in den Wandungen der Blutgefäße, teils treten die Endfasern direkt an die Drüsenzellen heran und umgeben sie mit einem rankenartig verzweigten Netz mit knotenartigen Verdickungen.

Die Haut des Warzenhofes ist mit zahlreichen, ringförmig angeordneten Papillen versehen. Besonders reichlich und viel größer sind die letzteren an der Warze selbst. In diesen Erhebungen des Koriums findet man außer den eintretenden kapillaren Gefäßschlingen Tastkörperchen als Nervenendigungen, besonders an der Basis der Warze. Innerhalb der Warze selbst verzweigen sich die Nervenendigungen baumartig um die Ausführungsgänge. Die Kutis des Warzenhofes wie der Warze selbst ist reich an glatten Muskelfasern, die in vielfach verflochtenen Bündeln angeordnet als flache, 2 mm dicke Schicht in der Kutis unterhalb des Koriums liegen und die Warze ringförmig umgeben (Musculus subareolaris Sappey's). Die in die Warze sich fortsetzenden Fasern dieses Muskels bilden an der Basis der Warze ein

Netzwerk, durch dessen Maschen die Ausführungsgänge der Milchdrüse hindurchtreten. Außerdem finden sich in der Achse der Papille noch längsverlaufende Muskelbündel (Luschka), welche in das subkutane Gewebe dringen. Der stark pigmenthaltige Warzenhof sowie die Warze enthalten noch eine Anzahl besonderer kleiner Drüsen, die sog. Montgomery'schen Drüsen — Glandulae areolares —, die als rudimentäre Milchdrüsen aufgefaßt werden. An beiden genannten Stellen sind schließlich noch wohl entwickelte Talgdrüsen — Glandulae sebaceae — und in der Areola auch Schweißdrüsen zu bemerken. Haare kommen dagegen auf der weiblichen Areola seltener vor; doch sollen in die Talgdrüsen zuweilen rudimentäre Haarbälge einmünden.

Die Milch besteht aus einer Unzahl verschieden großer Milchkügelchen, die im Mittel 0,001—0,0025 mm Durchmesser zeigen, einzelne größere zeigen bis zu 0,0063 mm Durchmesser. Außerdem sieht man in denselben vereinzelte, mehr oder minder gut erhaltene Drüsenzellen, Bruchstücke solcher in regressiver Metamorphose, freie Kerne und Leukozyten. Kolostrumkörperchen finden sich nur im Beginn und zu Ende der Laktation, sowie bei Stagnation der Milch infolge ungenügenden Verbrauches.

Die Mamma nach der Geburt und im Puerperium.

(Tafel 78 Fig. B. Tafel 79, Fig. A u. B.)

Das mikroskopische Bild der Brustdrüse nach der Geburt und während des Saugaktes gleicht ganz demjenigen am Ende der Schwangerschaft. Nur wenn die Mamma nicht zum Säugen benutzt wird und damit der Involution anheimfällt, treten Veränderungen ein. Merkliche Unterschiede zwischen einer Kolostrum sezernierenden und einer Milch ausscheidenden Brustdrüse sind histologisch nicht wahrnehmbar. Als Anhaltspunkt für eine kolostrale Brust kann höchstens die Anwesenheit von in Durchwanderung begriffenen Lymphozyten zwischen dem Epithel und im Lumen der Endbläschen gelten, die bei der milchenden Mamma nicht anzutreffen sind. Doch erscheint auch dieser Befund in der kolostralen Brust nicht besonders ausgeprägt.

Die nach der Geburt großen und scharf vortretenden Drüsenläppchen, meist 15—20 an der Zahl, bestehen aus dicht nebeneinanderliegenden Acinis, deren Lumina durch Sekretstauung ausgeweitet sind.

Die zwischen den einzelnen Drüsenläppchen verlaufenden Bindegewebssepta sind schmal, zellarm, das Schwangerschaftsinfiltrat ist bis auf kleine Reste von Lymphozyten um die Kapillaren der Endbläschen und um die Milchgänge herum geschwunden. Das Epithel der vollentwickelten, säugenden Drüse ist in den Acinis immer einschichtig, bei engem Lumen hoch, bei weitem niedriger. Die Kerne enthalten 3—5 Kernkörperchen, das Protoplasma zeigt Granulierung. Der Innenrand der Epithelien ist meist glatt, seltener zerfranst. Eigentlich gebührt der Milchdrüse, welche nach den Untersuchungen Benda's den tubulösen Drüsen analog den Schweißdrüsen zuzurechnen ist, ein zweischichtiges Epithel. Beim Menschen besitzen aber nur die Milchgänge eine doppelte Zellschicht. In der Schwangerschaft entwickelt sich in den Acinis nur die Innenschicht, während aus der platteren, verkümmert bleibenden Außenschicht nur vereinzelte, in der Membrana propria gelegene Zellen zurückbleiben. Diese unzusammenhängende untere Schicht (Korbzellen) soll Muskelnatur besitzen (Muskelfasern Benda's), was Bertkau durch spezifische Myogliafärbung nachgewiesen haben will; andere Autoren (Langhans) halten sie für fibrös, nach Steinhans fehlt sie überhaupt. Die Lage solcher Korbzellen wird teils oberhalb der Membrana propria als verkümmerte zweite Epithelschicht (Benda, Langhans), teils in dieselbe versetzt. Nach der letzterwähnten Auffassung ist die Membrana propria kein selbständiges Gebilde, sondern die Korbzellen setzen sie zusammen (Langer, Bizzozero, Ottolenghi). Kuru vertritt die Anschauung, daß diese Zellen sich in der Schwangerschaft in Kapillarendothelien umwandeln, wobei sie unterhalb der Membrana propria zu liegen kommen. Berka fand stets die entwickelten Endbläschen einschichtig, einem als Membrana propria anzusprechenden Gebilde anliegend, darunter die Kapillarendothelien. Dagegen konnte er an den Milchgängen stets oberhalb der Membrana propria eine Doppelschichtung des Epithels nachweisen.

Die eigentliche Tätigkeit der Drüse, welche verschieden lange dauern kann, beginnt mit der Absonderung der Milch. Während dieser Zeit besteht das Epithel der Acini nur aus einer einreihigen Schicht von Zylinderzellen, es findet keine Zellvermehrung mehr statt, auch beobachtet man nirgends Mitosen. Da die Höhe der Zylinderzellen von dem Füllungsgrad der sezernierenden Endbläschen abhängt, so sind dieselben bei Anhäufung des Sekrets niedrig, wie plattgedrückt,

dagegen bilden sie bei leerem Acinus hohe Zylinder. Die überall in bläschenförmigem Zustand sich befindenden Kerne zeigen weder Vermehrungs- noch Zerfallserscheinungen. Die Zellen selbst sind gegen das Lumen scharf abgegrenzt, niemals höckerig oder ausgefranst. Im Protoplasma treten Fetttröpfchen auf, und zwar bei allen Zellformen, hohen wie plattgedrückten, am meisten in den mittleren Stadien. Sie sind gleichmäßig in dem ganzen Zelleib verteilt und können so groß werden, daß sie die Zelle aufblähen und den Kern zur Seite schieben, bis endlich Milchkügelchen in die Alveole übertreten. Nach der Ansicht von Jakowski, van Tussenbroek, Steinhans und Benda bleibt die Zelle nach Ausstoßung der Milchkügelchen erhalten, während nach Heidenhain, Partsch und Frommel die in das Lumen hineinragende Kuppe, in welcher die Fetttröpfchen sich ansammeln, mit abgestoßen wird. Die Regeneration der Zelle findet dann von dem zurückgebliebenen kernhaltigen Teil derselben statt.

Bei der Rückbildung verändern sich sämtliche Drüsenbestandteile. Infolge der Sekretstauung treten in den Endbläschen Dehnungserscheinungen auf: Ausweitung des Lumens, Dehiszenz der benachbarten Acinuswände unter Bildung größerer Hohlräume mit spornartigen gegen den Hohlraum gerichteten Fortsätzen. Gleich darnach stellen sich die eigentlichen Obliterationserscheinungen ein. Während anfänglich infolge der Lumenausweitung durch Sekretstauung die Zellkörper der Membrana propria plattgedrückt anliegen, richten sie sich bei Verkleinerung des Lumens wieder auf. Beim Verschwinden des Lumens bleibt ein zentraler Zell- und Kernhaufen übrig, ähnlich den Knospen in der ersten Schwangerschaftshälfte. Die Veränderung der Kerne besteht in einer umgekehrt verlaufenden Metamorphose wie in den Schwangerschaftsmonaten. Aus den bläschenförmigen Kernen werden scharfrandige, sich intensiv färbende Zellkerne, deren Kernkörperchen sich verlieren. Infolge des Schwindens der regelmäßigen Kapillarumrandung werden die Umrisse des Endbläschens undeutlicher, später verliert sich auch die Membrana propria und die Kontur des Endbläschens wird haufenartig, formlos. Die einzelnen Epithelien sind als solche nicht zu unterscheiden, und häufig verraten nur die zuletzt übrigbleibenden Fetttröpfchen den Sitz der früheren Epithelzellen.

Die Ansicht Billroth's, daß nach Aufhören der Sekretion die Drüsenacini zusammenfallen, aber persistieren, ohne zu sezernieren,

teilt Berka nicht, dieselbe dürfte auf einer Verwechslung mit Milchgängen beruhen; in der puerperalen Involution schwinden die Endbläschen.

Zunächst findet die Einschmelzung von der Peripherie aus statt, bei schon verkleinerten Drüsenläppchen werden dieselben durch Bindegewebe in mehrere Segmente geteilt, die für sich schwinden. Mit der regressiven Metamorphose des Epithels geht Hand in Hand eine erneute Infiltration mit Rund- und Plasmazellen, nur ist ihre Menge geringer. Polynukleäre sowie eosinophile Leukozyten finden sich auch hier wie in der Gravidität nicht. Das zellige Infiltrat, das den Untergang des Drüsengewebes begleitet und denselben überdauern kann, verliert sich nachträglich ebenfalls mit Ausnahme der um die Milchgänge gelegenen zellreicheren Abschnitte, die bei erneuter Gravidität den Ausgangspunkt der Wucherung abgeben. Ferner sorgen die Zellen für den Transport von Kolostrum. Entsprechend der Abnahme der Drüsensubstanz findet eine kompensatorische Zunahme des Stützbindegewebes statt. Die Verbreiterung der Septa zwischen den Läppchen nimmt so lange zu, bis schließlich das Bindegewebe wieder die Überhand gewinnt und das alte Bild hergestellt ist. Die elastischen Fasern sind an Drüsen mit mangelhafter Involution des Drüsengewebes weit reichlicher wie sonst bei Drüsen im jugendlichen und geschlechtsreifen Alter. Berka sieht in dieser Vertretung des fibrillären Bindegewebes durch Elastika den Ausdruck einer funktionellen Minderwertigkeit, welche dem Rückbildungsprozeß hinderlich ist. Die mangelhafte Involution findet sich besonders nach sehr häufigen Geburten, auch die ältere Mamma involviert sich schlechter wie die jüngere.

Das elastische Gewebe findet sich bei ruhenden Brüsten, die geboren haben, um größere oder kleinere Milchgänge, woselbst es selbst breite Mäntel bilden kann. Etwas geringer ist die Ansammlung um die Gefäße, während es im Bindegewebsstroma in sehr wechselnder Menge vorkommt. Manche Brüste sind reich an elastischen Elementen, andere besitzen nur spärliche, feine Fasern. Bei älteren Brustdrüsen findet sich außer an den erwähnten Prädilektionsstellen noch elastisches Gewebe innerhalb der Drüsenläppchen, wo feinste elastische Fasern ringförmige Umhüllungen um die Endbläschen bilden. Diese Lokalisation, die aber nicht ganz konstant ist, wird bei jüngeren Personen stets vermißt.

Senile Mamma.

(Tafel 81, Fig. A u. B.)

In dem im Alter stark verkleinerten Organ ist die Drüsensubstanz stark reduziert, von dem bindegewebigen Stroma weit übertroffen. Das Drüsengewebe wird im Alter fast ausschließlich durch Milchgänge repräsentiert, welche meist kleine Gruppen von rundlichen Querschnitten oder von länglichen Schläuchen, auch von zystischen Erweiterungen bilden, die alle mit zweischichtigem Epithel ausgekleidet sind. Auch Endbläschen trifft man in der senilen Mamma, aber nicht als regelmäßigen Bestandteil in derselben an. Die letzteren können ein verschiedenes Aussehen zeigen. Man sieht kollabierte Endbläschen mit chromatinreichen, nicht charakteristischen Kernen und wenig ausgesprochenem Lumen bis zu gedehnten Acinis mit platten Zellkörpern und bläschenförmigen Kernen. Fett findet sich meist nur im Lumen, doch kann auch das Protoplasma Fett enthalten. Sehr häufig finden sich Endbläschen in der senilen Mamma nicht.

Das Epithel der Milchgänge kann folgende an Wucherungstendenz erinnernde Veränderungen aufweisen: 1. Es kann das Epithel der Milchgänge dreifache oder mehrfache Schichtung zeigen, wobei sich die Gestalt oder das Lumen des Milchganges sowie bei den gewöhnlichen zweischichtigen Milchgängen verhält. 2. Das ursprünglich einfache Lumen wird durch lebhaftere Wucherung in zwei oder mehrere geteilt, infolge der gleichzeitigen Mehrschichtung des Wandepithels entstehen Bilder von größeren Epithelialinseln, in deren Bereich sich mehrere rundliche Lumina finden. 3. Es können die Milchgänge durch Ausfüllung des Lumens zu soliden Zapfen werden, Bilder, welche der Karzinombildung sehr ähnlich sehen, sich von dieser aber nur durch das Fehlen weiterer maligner Wucherung unterscheiden.

Auch die Endbläschenepithelien können Veränderungen erfahren, welche noch mehr an das Pathologische grenzen. Man trifft alveolenähnliche Gebilde mit erweitertem Lumen und einschichtigem Epithel. Die Zellen des letzteren sind mächtige Zylinderzellen mit hellem Protoplasma, großen Kernen und Kernkörperchen, die 2—4mal so groß wie Mammaepithelien sind und welche stark an atypische Elemente von großzelligen Karzinomen erinnern, ohne jedoch malignes Wachstum aufzuweisen.

Das Bindegewebe, welches sich in senilen Brüsten wie in der ruhenden Drüse verhält, zerfällt in ein lockeres, zellreiches Bindegewebe, welches die Milchgänge umscheidet und in ein fibrös, zellarmes, welches die Hauptmasse des senilen Organs darstellt. Das erstere enthält reichlich Gefäße und Zellelemente, Endothel, Lymphozytenformen von Rundzellen bis zu Plasmazellen, Mastzellen in etwa der gleichen Menge wie in jugendlichen oder schwangeren Drüsen.

Die Menge des elastischen Gewebes ist in der senilen Mamma reichlicher wie in jugendlichen Brüsten. Es findet sich am reichlichsten in der Umgebung der größeren, einzeln gelegenen Milchgänge, wo es oft mehrfache Umhüllungen aus dicht verfilzenden elastischen Fasern bildet. Auch in der Umgebung der mehrschichtigen oder soliden, durch Wucherung der Milchgangsepithelien entstandenen Schläuche finden sich viel elastische Fasernetze, welche den Eindruck machen, als ob sie durch das Epithelwachstum zusammengedrückt und verdichtet wären. Auch um die Gefäße herum sieht man reichliche elastische Fasern. Feine Fasern finden sich selten, meist handelt es sich um dicke Fasern mit plumpen Enden, oft intensive Gewirre mit ausgeprägten Degenerationserscheinungen.

Sachregister.

A.

Amnion s. Gravidität 51, 52.
Annäherungszotten s. Gravidität 47.
Areola mammae s. Mamma 108.
Äußere Geschlechtsteile 1—9.

B.

Bartholin'sche Drüse s. Glandulae vestibulares majores 8.
Bonnet'sches Schlußkoagulum s. Gravidität 41.
Brustdrüse s. Mamma 99—113.
Bühler'scher Grundstrang s. Rete ovarii 89.

C.

Carunculae myrtiformes s. Hymen 9.
Cervix supravaginalis 13—17.
— des Kindes 13, 14.
— der geschlechtsreifen Frau 14—16.
— der senilen Frau 16—17.
— in der Gravidität 32, 33.
Choriale Riesenzellen s. Gravidität 35, 44.
Chorion frondosum 47, 48.
Chorion laeve 47.
Corona radiata s. Ovarium 66.
Corpus albicans s. Ovarium 69, 74, 77, 86.
Corpus candicans s. Ovarium 69, 74, 77, 86.
Corpus cavernosum clitoridis s. Klitoris 5, 6.
Corpus cavernosum urethrae s. Urethra 7.
Corpus fibrosum s. Ovarium 69, 74, 77, 86.
Corpus luteum s. Ovarium 72—77.
Corpus uteri 18—27.
— des Kindes 18—20.
— der geschlechtsreifen Frau 20—25.
Corpus uteri der senilen Frau 25—26.
— Isthmus uteri 27.
— in der Gravidität s. Gravidität 34—38.
Cumulus oophorus s. ovigerus s. Ovarium 66.

D.

Dezidua s. Gravidität 32—51.
Deutoplasma s. Ovarium 67.
Discus proligerus s. Ovarium 66.
Ductulus lactiferus s. Mamma 106.
Ductus lactiferus s. Mamma 106.
Ductus parurethrales 7.
Ductus periurethrales 7.

E.

Eiballen s. Ovarium 62.
Eierstock s. Ovarium 61—86.
Einbettung des Eies s. Gravidität 41.
Eischläuche s. Ovarium 62.
Epithelvakuolen Flemming's s. Ovarium 64.
Epoophoron 92—93.

F.

Fetale Organreste 87—99.
Follikelatresie s. Ovarium 77—81.
Follikelschläuche s. Ovarium 62.

G.

Gartner'scher Gang 90—91, 93—97.
Gebärmutter s. Uterus 13—27, 32—51.
Glandulae vestibulares majores 8.
Glandulae vestibulares minores 8, 9.
Glashaut s. Ovarium 79.
Graaf'scher Follikel s. Ovarium 63—69.
Gravidität s. Uterus 32—51.
Graviditätssklerose (Pankow) 36, 37.
Grundstrang 68.

H.
Haftzotten s. Gravidität 47.
Hydatiden 97—98.
Hymen 9.

I.
Intervall s. Menstruation 31, 32.
Intervillöser Raum s. Gravidität 47.
Interstitielle Drüse s. Ovarium 68.
Intraovarielle Markschläuche (Rieländer) s. Ovarium 68.
Isthmus uteri s. Corpus uteri 27.

K.
Keimbläschen s. Ovarium 62, 63—67.
Keimfleck s. Ovarium 63, 67.
Klitoris 5, 6.
Kölliker's Markstränge s. Ovarium 68.
Kolostrum s. Mamma 99, 105.
Kotyledonen der Plazenta s. Plazenta 47.

L.
Labium majus 1—5.
— des neugeborenen Mädchens 1.
— der geschlechtsreifen Frau 3—4.
— in der Schwangerschaft und im Wochenbett 5.
— der senilen Frau 5.
Labium minus 2—5.
— des neugeborenen Mädchens 2.
— der geschlechtsreifen Frau 4.
— in der Schwangerschaft und im Wochenbett 5.
— der senilen Frau 5.
Langhans'sche Zellschicht s. Gravidität 46, 49.
Ligamentum latum 59, 60.
Ligamentum ovarico-pelvicum 60.
Ligamentum ovarii-proprium 60.
Ligamentum rotundum 58, 59.
— in der Schwangerschaft 59.
— im Puerperium 59.
Ligamentum sacro-uterinum 60.
Luteinzellen s. Ovarium 75.

M.
Mamma, Milchdrüse 99—113.
— im zartesten Kindesalter 99, 100.
— jungfräuliche 100, 101.
Mamma in der Gravidität 102—108.
— nach der Geburt und im Puerperium 108—112.
— senile 112, 113.
Markstränge 87—89.
Markschicht s. Ovarium 68.
Membrana granulosa s. Ovarium 64.
Membrana chorii s. Plazenta 48, 49.
Menstruation 27—32.
— prämenstruelle Zeit 28.
— Menstruation 29, 30.
— postmenstruelle Zeit 30, 31.
— Intervall 31, 32.
Menstruationsklerose (Pankow) 32.
Mikropyle s. Ovarium 67.
Milch s. Mamma 108.
Montgomery'sche Drüsen s. Mamma 108.
Morgagni'sche Hydatiden 92, 97, 98.
Musculus sphincter vaginae s. Vagina 7.
Musculus subareolaris (Sappey) s. Mamma 107.
Myogliafibrillen s. Uterus 21.

N.
Nabelstrang 50, 51.
Nahrungsdotter s. Ovarium 67.
Nährzellen s. Ovarium 64.
Nebenei s. Ovarium 64.
Nebeneierstock s. Epoophoron 92—93.
Nebennierenrindenknötchen 98, 99.
Nebentuben 97, 98.
Nitabuch'scher Fibrinstreifen s. Plazenta 44, 49.
Noduli lymphatici vaginales s. Vagina 11.
Nympha s. Labium minus 2.

O.
Obliterierende Follikel s. Follikelatresie 69.
Oozyten s. Ovarium 88, 89.
Opitz'sche Sprossenbildung der Korpusdrüsen s. Gravidität 34, 38.
Ovarium 61—86.
— des Kindes 61, 62.
— Primordialfollikel 62, 63.
— wachsender und reifender Follikel 63—69.
— der geschlechtsreifen Frau 69—72.

Ovarium Bildung des Corpus luteum 72—77.
— Follikelatresie 77—81.
— in der Gravidität 81—84.
— im Puerperium 84—86.
— der senilen Frau 86.
Ovula Nabothi s. Cervix und Portio vaginalis uteri 14, 15.

P.

Papilla mammae 108.
Paraganglien 92, 98, 99.
Paroophoron 91—92.
Parovarium s. Epoophoron 92—93.
Perivitelliner Spaltraum s. Ovarium 67.
Peter's Gewebspilz s. Gravidität 41.
Plazenta 45—51.
— die Primärzotten 45—47.
— die Bildung der Plazenta 47—48.
— die ausgebildete Plazenta 48—50.
— der Nabelstrang 50—51.
Plexus venosus vaginalis s. Vagina 11.
Plicae palmatae s. Vagina 15.
Porenkanälchen s. Ovarium 67.
Portio vaginalis uteri 14—17.
— des Neugeborenen 14.
— der geschlechtsreifen Frau 16.
— der senilen Frau 16, 17.
— in der Gravidität 34.
Postmenstruelle Zeit s. Menstruation 30, 31.
Prämenstruelle Zeit s. Menstruation 28.
Praeputium clitoridis s. Klitoris 6.
Primärzotten s. Plazenta 45, 46.
Primordialfollikel s. Ovarium 62, 63.
Prostata muliebris s. Ductus periurethrales 7.

R.

Randdezidua s. Gravidität 43.
Randgefäß seu Randsinus s. Plazenta 50.
Reichert'sche Narbe s. Gravidität 42.
Rete ovarii 89—90.
Rhabdosphincter urethrae s. Urethra 7.
Richtungskörperchen s. Ovarium 67, 68.
Ringwall von W. His sen. s. Gravidität 42.
Rosenmüller'sches Organ s. Epoophoron 92, 93.
Rugae vaginales s. Vagina 10.

S.

Scheide s. Vagina 10—13.
Senile Sklerose der Uteringefäße s. Uterus 26.
Septa placentae s. Plazenta 47, 49.
Schleimhautveränderungen während der Gravidität im allgemeinen s. Uterus. 39—41.
Sinus lactiferus s. Mamma 106.
Schultze'sche Falte s. Plazenta 50.
Skene'sche Gänge s. Ductus paraurethrales 7.
Subchorialer Schlußring s. Plazenta 49.
Subepitheliales Hämatom s. Menstruation 29.
Synzytium s. Plazenta 46, 49.

T.

Theca folliculi s. Ovarium 65.
Theca intima s. Ovarium 80.
Trophoblastzellen s. Gravidität 43.
Trophosphäre s. Gravidität 43.
Tube 52—58.
— des neugeborenen Mädchens 52—53.
— der geschlechtsreifen Frau 53—55.
— in der Gravidität 56.
— im Puerperium 56, 57.
— während der Menstruation 57.
— der senilen Frau 57, 58.
Tunica albuginea s. Ovarium 61, 70.
Tunica externa folliculi s. Ovarium 65.
Tunica interna folliculi s. Ovarium 65.

U.

Unteres Uterinsegment s. Gravidität 33.
Urethra 6, 7.
Urniere 90—91.
Urnierengang s. auch Gartner'scher Gang 93—97.
Uterus 13—27, 32—35.
Cervix supravaginalis und Portio vaginalis cervicis 13—17.
— des Kindes 13, 14.
— der geschlechtsreifen Frau 14—16.
— der senilen Frau 16—17.
Corpus uteri 18—27.
— des Kindes 18—20.
— der geschlechtsreifen Frau 20—25.
— der senilen Frau 25—26.

Uterus
Isthmus uteri 27.
Die Gravidität 32—51.
Cervix und Portio 32, 33.
Corpus uteri 34—38.
Schleimhautveränderungen während der Gravidität im allgemeinen 38—41.
Die verschiedenen Abschnitte der Dezidua 41—45.
Decidua capsularis s. reflexa 41, 42.
Decidua basalis s. serotina 42—45.
Die Plazenta 45—51.
Die Primärzotten 45—47.
Die Bildung der Plazenta 47—48.
Die ausgebildete Plazenta 48—50.
Der Nabelstrang 50—51.

V.

Vagina 10—13.
— des neugeborenen Kindes 10.
Vagina der geschlechtsreifen Frau 10—12.
— in der Schwangerschaft 12.
— im Puerperium 12.
— der senilen Frau 13.
Valvulae Hobokenii s. Nabelstrang 51.

W.

Warzenhof s. Mamma 107.
Wharton'sche Sulze s. Nabelstrang 48.
Winkler'sche Schlußplatte s. Gravidität 49.
Wolff'scher Gang s. Urnierengang, Gartner'scher Gang 93—97.

Z.

Zona parenchymatosa s. Ovarium 69, 70.
Zona pellucida s. Ovarium 66.
Zona vasculosa s. Ovarium 70, 71.

WELLCOME LIBRARY INSTITUTE

A. Querschnitt durch das Ovarium eines neugeborenen Mädchens.
Hämatoxylin-Eosinfärbung. Leitz, Obj. 2, Ocul. 1.

a = Eierstocks-Oberflächenepithel
b = Rindenschicht
c = Markschicht mit Gefäßen
d = Primordialfollikel

B. Querschnitt durch das Ovarium eines älteren Kindes mit Primordialeiern und einem Graaf'schen Follikel.
Hämatoxylin-Eosinfärbung. Leitz, Obj. 4, Ocul. 1.

a = Eierstocks-Oberflächenepithel
b = Bindegewebe
c = Primordialeier
d = Theca interna eines reifenden Follikels
e = Membrana granulosa
f = Follikelhöhle
g = Cumulus ovigerus
k = Ovulum

A

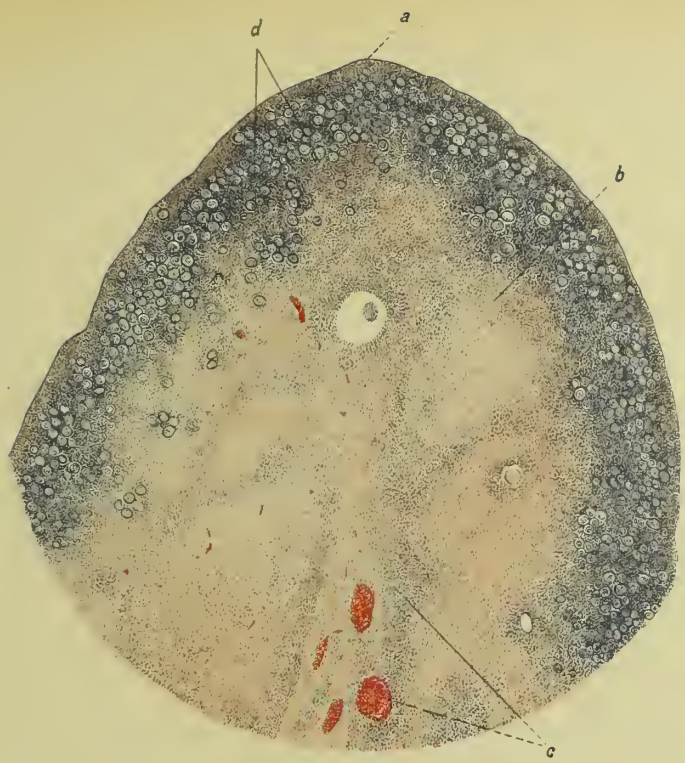

B

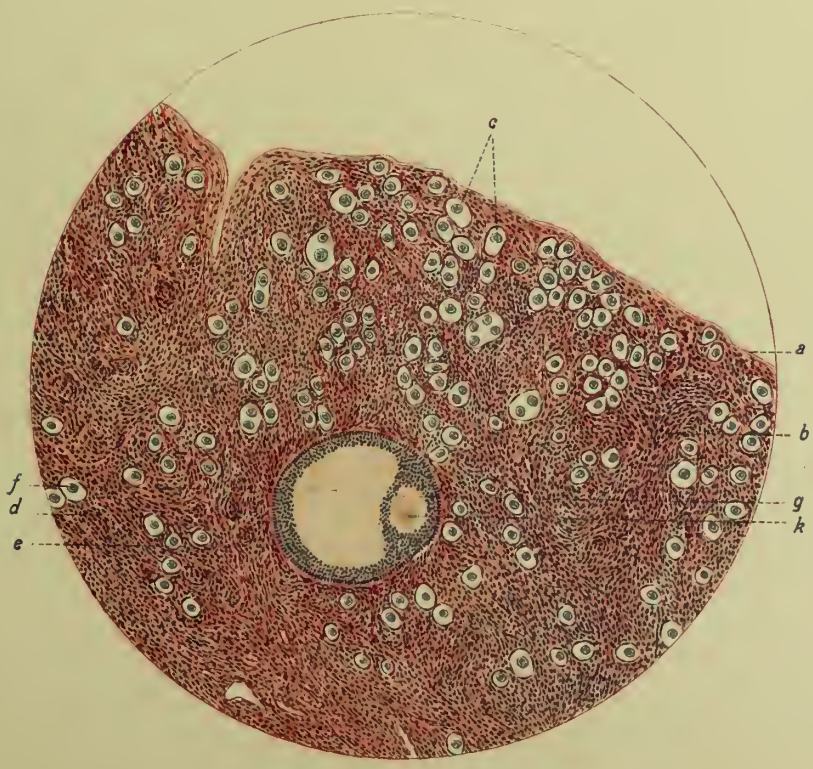

A. Querschnitt durch das Ovarium einer geschlechtsreifen Frau. Hämatoxylin-Eosinfärbung. Leitz, Obj. 1, Ocul. 1.

a = Rindenschicht
b = Primordialeier
c = Markschicht mit Gefäßen
d = Follikel mit Cumulus ovigerus und Ei
e = Corpus luteum
f = Atretischer Follikel

B. Querschnitt durch das Ovarium einer geschlechtsreifen Frau. Hämatoxylin-Eosinfärbung. Leitz, Obj. 1, Ocul. 3.

a = Rindenschicht
b = Markschicht
c = Primordialfollikel
d = Theca externa eines wachsenden Follikels
e = Theca interna
f = Membrana granulosa
g = Cumulus ovigerus mit Ei
h = Corpus albicans
i = Blutgefäße

A

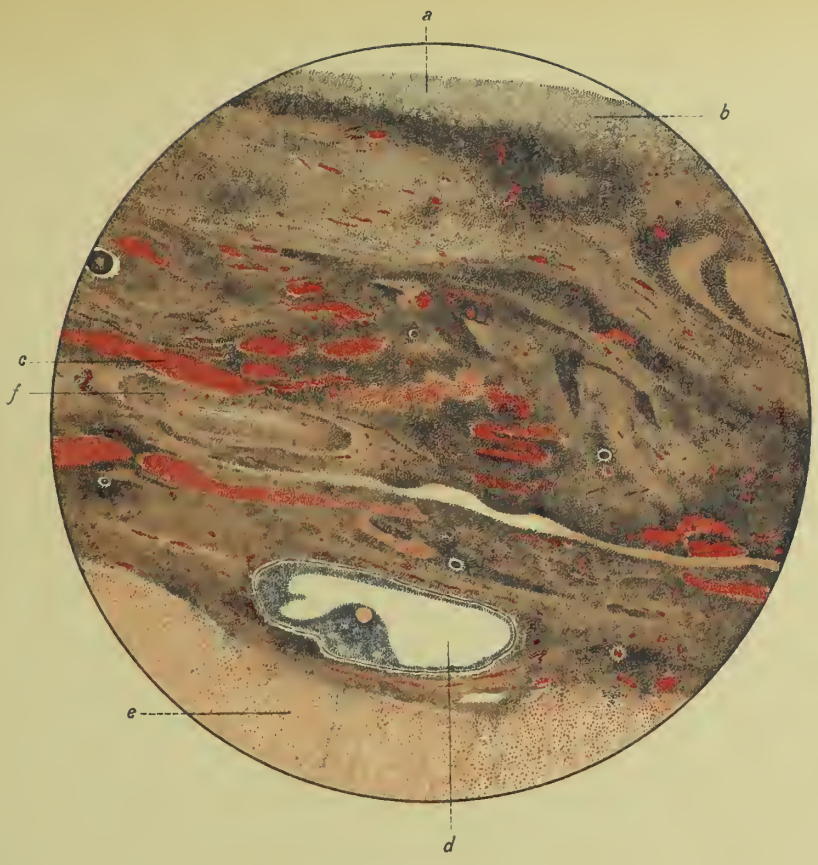

B

g Follikel
hökle

A. Reifender Follikel.
Hämatoxylin-Eosinfärbung. Leitz, Obj. 4, Ocul. 3.

a = Theca folliculi
b = Membrana granulosa
c = Follikelhöhle
d = Zona pellucida des Eies
e = Keimbläschen (Deutoplasma) oder Eizelle
f = Keimfleck oder Eikern

B. Schnitt durch einen reifen Follikel.
Hämatoxylin-Eosinfärbung. Leitz, Obj. 4, Ocul. 1.

a = Theca folliculi
b = Membrana granulosa
c = Cumulus oophorus seu ovigerus
d = Ovulum
e = Zona pellucida
f = Eiepithel

A

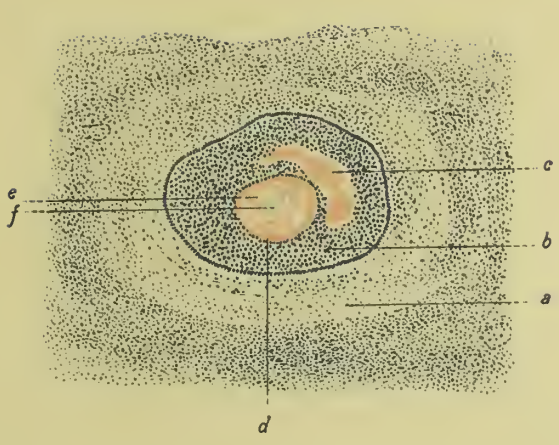

B



A. Querschnitt durch das Ovarium einer geschlechtsreifen Frau. Hämatoxylin-Eosinfärbung. Leitz, Obj. 7, Ocul. 1.

a = Bindegewebiges Stroma des Ovariums
b = Follikelepithel des Primordialfollikels
c = Ei
d = Theca interna mit luteinartigen Zellen
e = Follikelepithel
f = Cumulus proligerus
g = Follikelhöhle

B. Beginnende Reifung eines Graaf'schen Follikels. Hämatoxylin-Eosinfärbung. Leitz, Obj. 7, Ocul. 1.

a = Theca externa
b = Theca interna
c = Membrana granulosa
d = Zona pellucida
e = Keimbläschen
f = Keimfleck

A

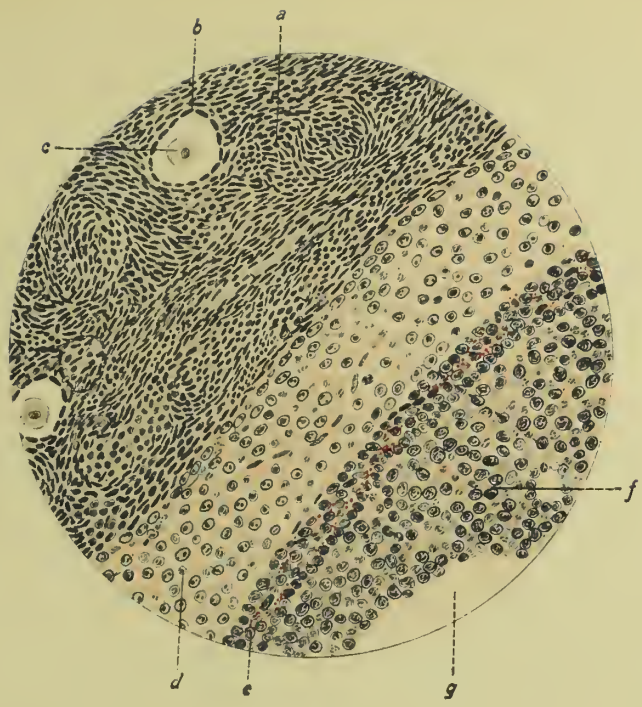

B

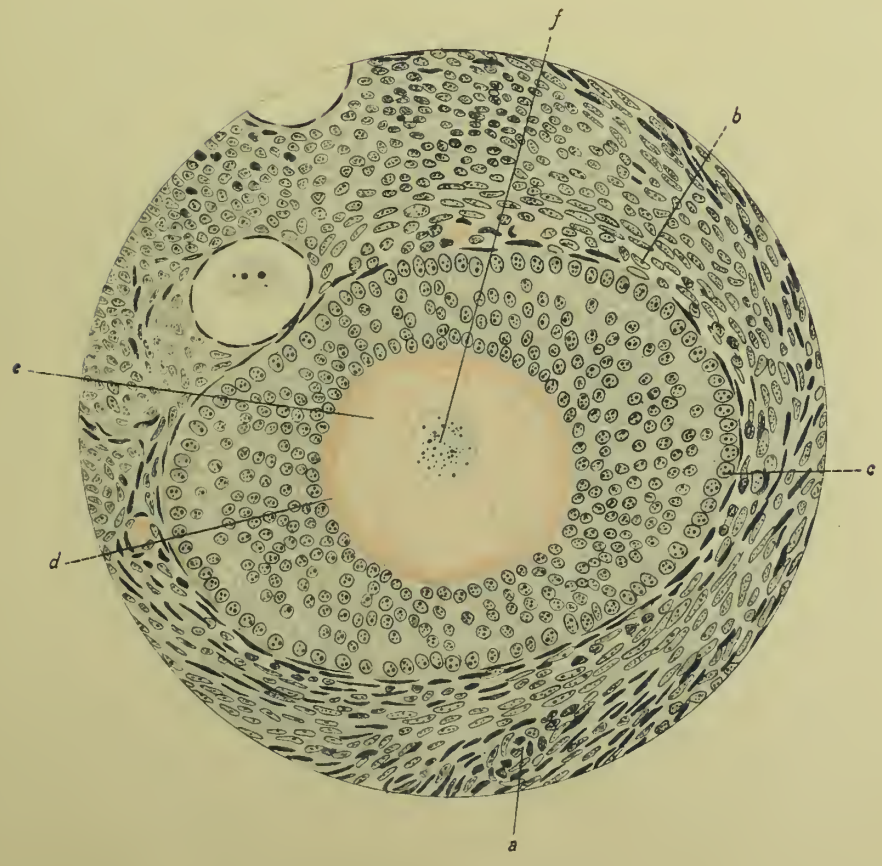

A. Hyperämisches oder proliferatives Frühstadium der Corpus luteum-Bildung. Eisenhämatoxylinfärbung nach Weigert. Leitz, Obj. 6, Ocul. 1.

a = Theca externa
b = Theca interna
c = Capillare nur in der Theca
d = Epithelluteinschicht = gewucherte Granulosa.

B. Beginnende Vascularisation des Epithelluteinsaumes. Eisenhämatoxylinfärbung nach Weigert. Leitz, Obj. 6, Ocul. 1.

a = Theca externa
b = Theca interna
c = Capillare dringt zum Teil in den Epithelluteinsaum
d = Epithelluteinsaum
e = Liquor folliculi mit Blut durchsetzt

A

B

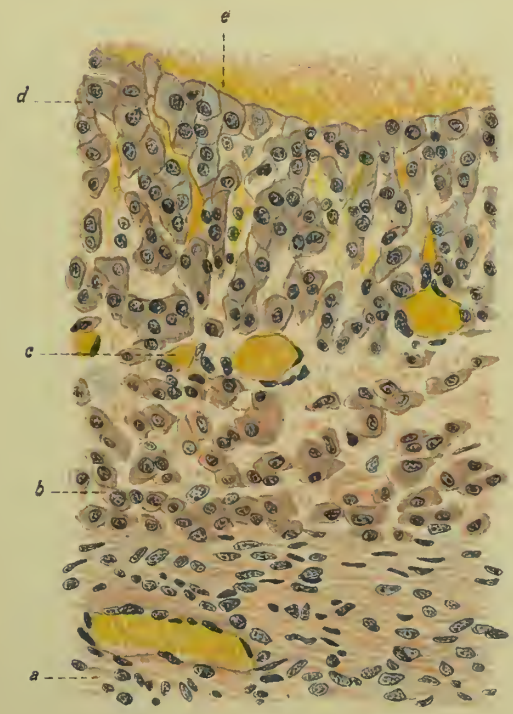

A. Schnitt durch ein Corpus luteum graviditatis.
Hämatoxylin-Eosinfärbung. Leitz, Obj. 1, Ocul. 1.

a = Stroma der Rindenschicht
b = Corpus luteum
c = Bindegewebiger Kern des Corpus luteum
d = Zentrale Höhle des Corpus luteum

B. Schnitt durch ein älteres Corpus luteum in der Rückbildung.
Hämatoxylin-Eosinfärbung. Leitz, Obj. 4, Ocul. 1.

a = Luteinzellen
b = Theca interna in einer Falte des Corpus luteum
c = Theca externa
d = Blutgefäß

A

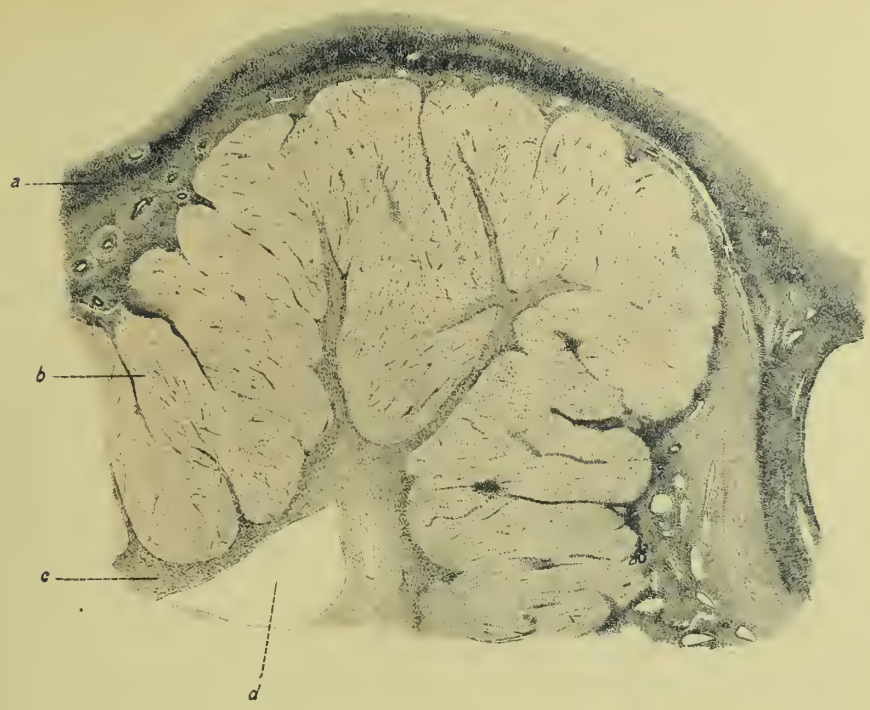

B

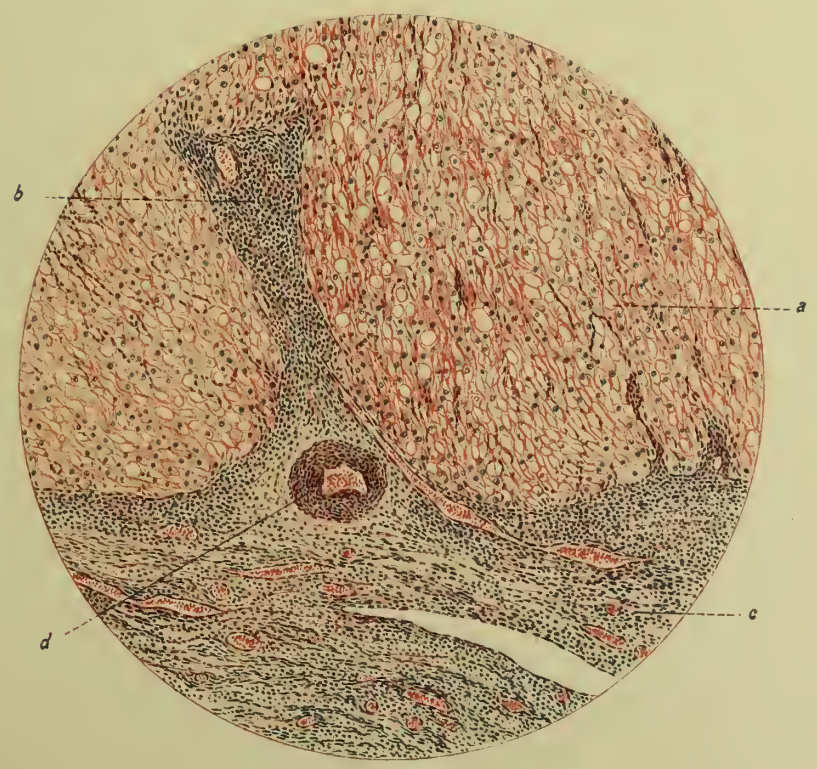

A. Querschnitt durch das Ovarium einer senilen Frau (80 Jahre alt). Hämatoxylin-Eosinfärbung. Leitz, Obj. 1, Ocul. 1.

a = Oberflächenepithel
b = Rindenschicht
c = Markschicht
d = Hyalin entartetes Corpus luteum = Corpus albicans
e = Corpora candicantia
f = Blutgefäße

B. Corpus albicans einer senilen Frau bei stärkerer Vergrößerung. Hämatoxylin-Eosinfärbung. Leitz, Obj. 6, Ocul. 1.

a = Stroma ovarii
b = Corpus albicans

A

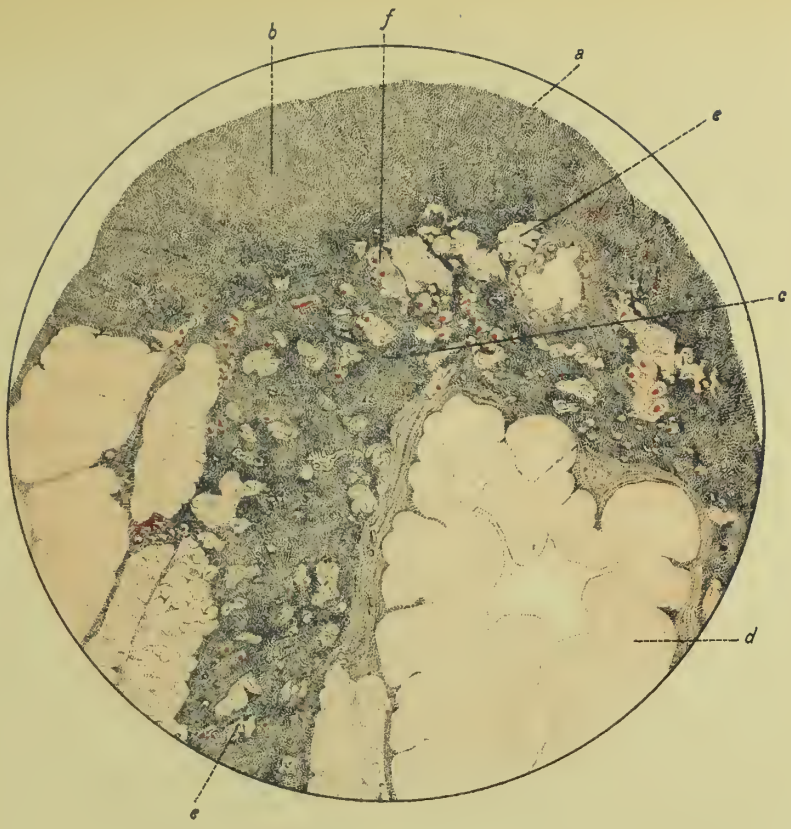

B

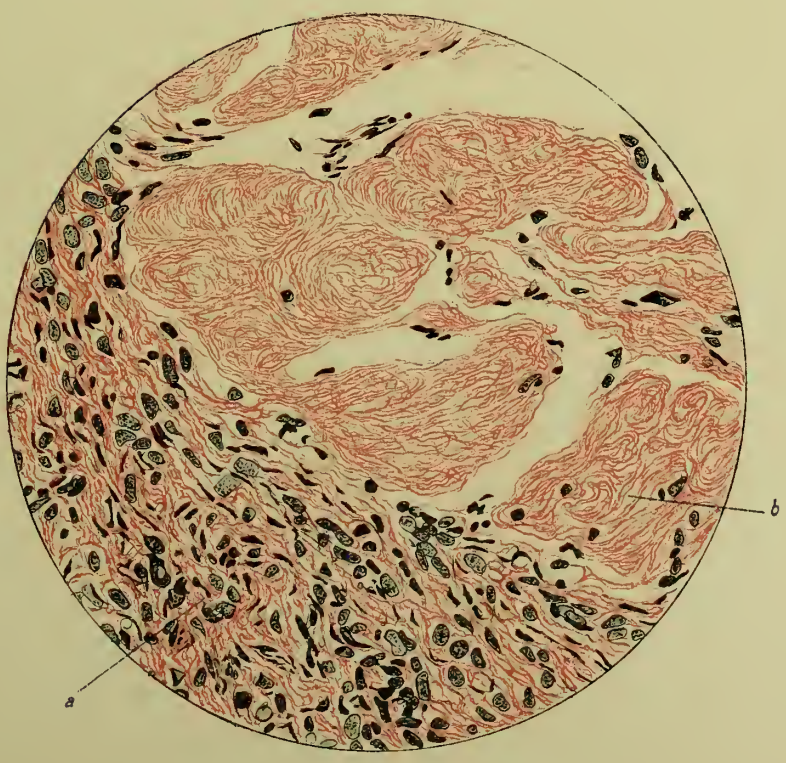

A. Längsschnitt durch das Ovarium einer geschlechtsreifen Frau (22 Jahre). Elastische Fasern. Färbung nach Weigert. Leitz, Obj. 1, Ocul. 1.

a = Primordialfollikel
b = Blutgefäße
c = Corpus luteum

B. Längsschnitt durch das Ovarium einer geschlechtsreifen Frau (22 Jahre). Elastische Fasern. Färbung nach Weigert. Leitz, Obj. 1, Ocul. 1.

a = Rindenschicht
b = Markschicht mit Blutgefäßen

A

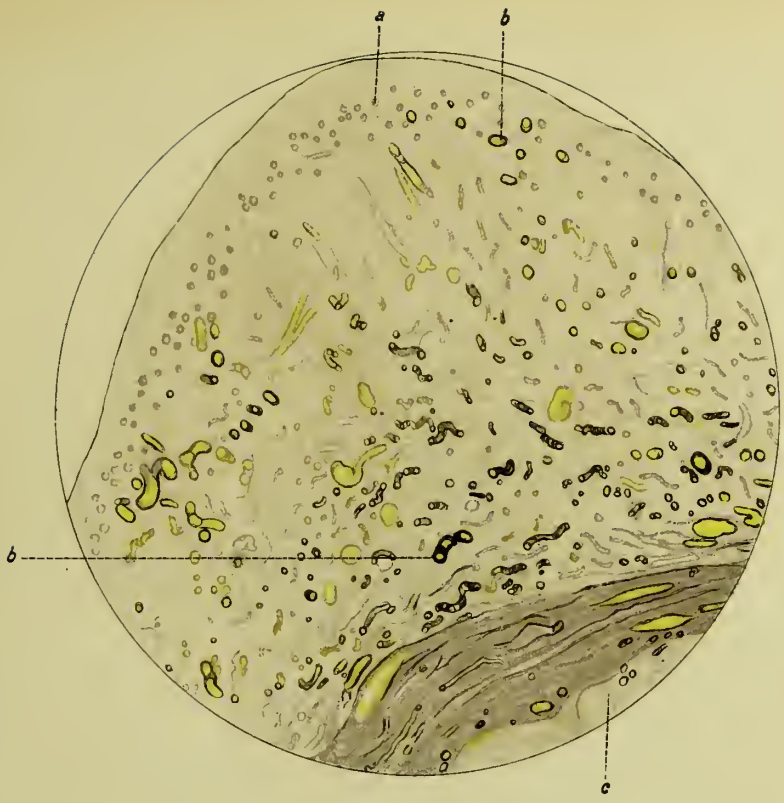

B

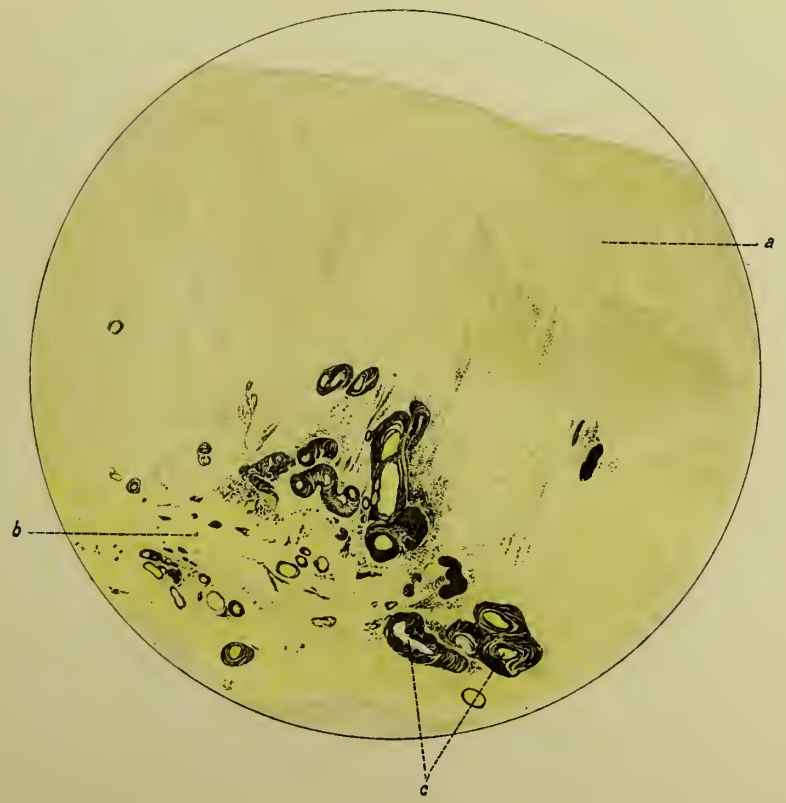

A. Querschnitt durch das Ovarium einer senilen Frau.
Elastische Fasern. Färbung nach Weigert. Leitz, Obj. 2, Ocul. 1.

a = Rindenschicht mit Corpus albicans
b = Markschicht mit Blutgefäßen

B. Querschnitt durch den Hilus ovarii einer senilen Frau.
Elastische Fasern. Färbung nach Weigert. Leitz, Obj. 2, Ocul. 1.

a = Blutgefäße
b = Elastische Fasern

A

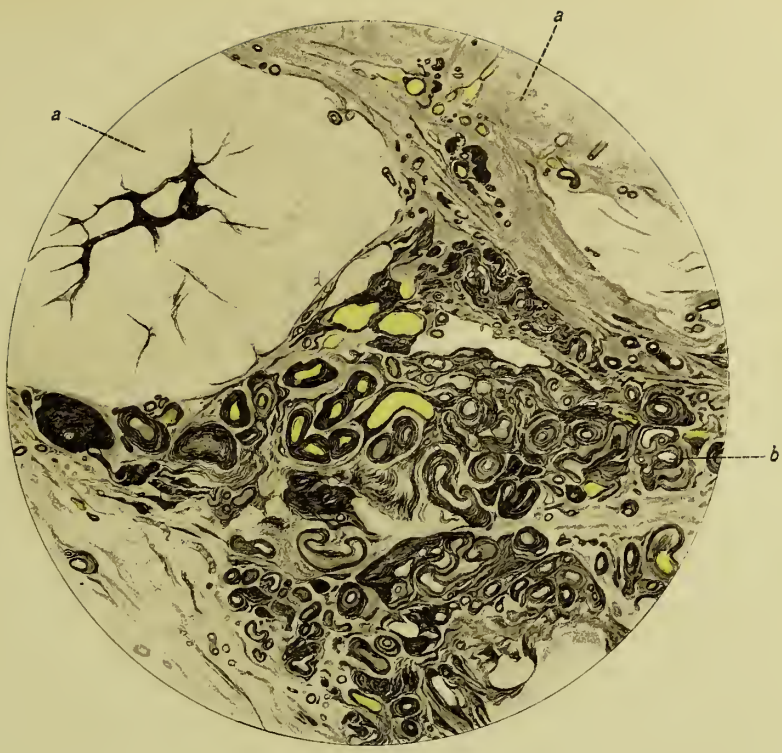

B

A. Querschnitt durch das Ligamentum rotundum eines neugeborenen Mädchens. Hämatoxylin-Eosinfärbung. Leitz, Obj. 2, Ocul. 3.

a = Serosaepithel
b = Subseröses Bindegewebe
c = Muskelbündel
d = Gefäße

B. Querschnitt durch das Ligamentum rotundum einer geschlechtsreifen Frau. Hämatoxylin-Eosinfärbung. Leitz, Obj. 4, Ocul. 1.

a = Bindegewebe
b = Glatte Muskulatur
c = Quergestreifte Muskulatur
d = Gefäße

A

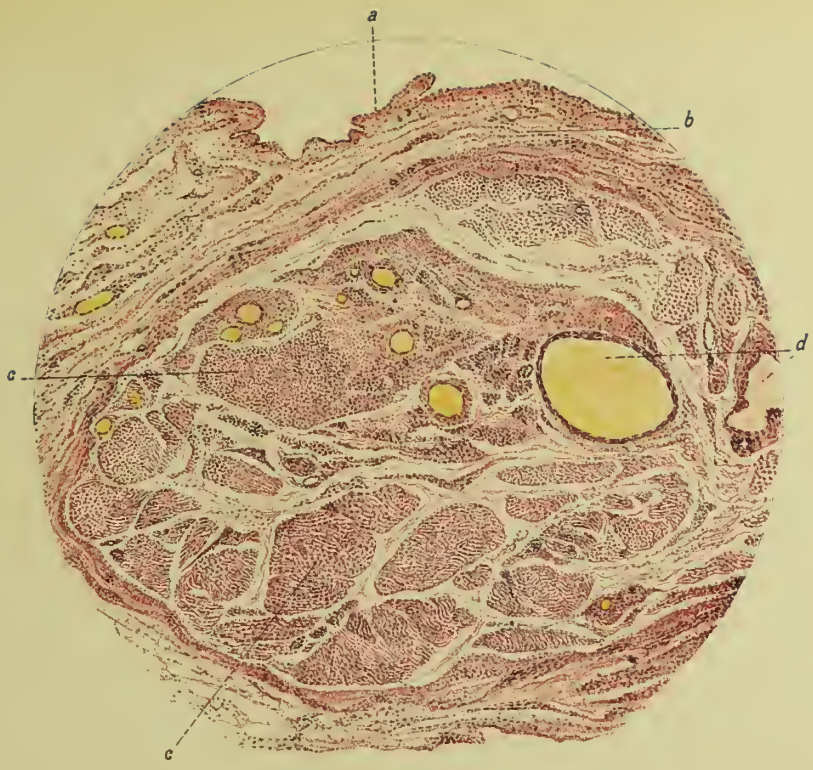

B

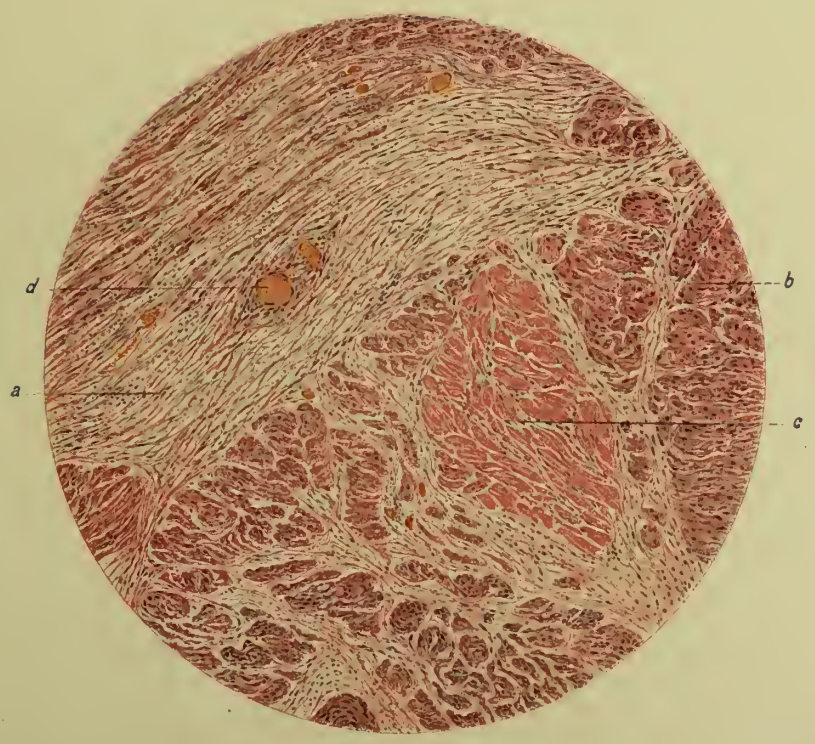

A. Querschnitt durch das Ligamentum rotundum einer geschlechtsreifen Frau. Elastische Fasern. Färbung nach Weigert. Leitz, Obj. 2, Ocul. 1.

a = Subseröses Bindegewebe
b = Blutgefäß
c = Elastische Fasern

B. Längsschnitt durch das Ligamentum latum einer geschlechtsreifen Frau. Obere Partie.
Hämatoxylin-Eosinfärbung.
Leitz, Obj. 2, Ocul. 1.

a = Serosaepithel
b = Glatte Muskelfasern
c = Bindegewebe
d = Blutgefäß

C. Längsschnitt durch das Ligamentum latum einer geschlechtsreifen Frau. Untere Partie.
Hämatoxylin-Eosinfärbung.
Leitz, Obj. 2, Ocul. 1.

a = Serosaepithel
b = Glatte Muskelfasern
c = Bindegewebe
d = Blutgefäß.

A



B

C

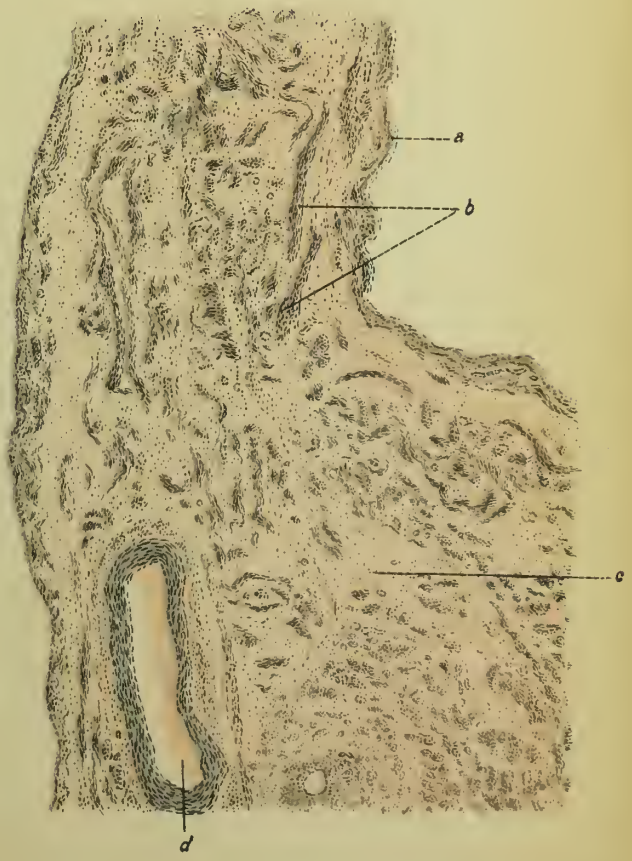

A. Unregelmäßige Follikelbildung in überschüssigen Granulosasträngen in der Markschicht des Ovariums eines neugeborenen Mädchens.
Karminfärbung. Leitz, Obj. 4, Ocul. 3.

a = Primärfollikel
b = Granulosaepithelstränge

B. Markstränge aus dem Hilus ovarii eines neugeborenen Mädchens.
Hämalaun-Eosinfärbung. Leitz, Obj. 7, Ocul. 1.

a = Markstränge
b = Rudimentärer Follikel
c = Degenerierende Eizellen
d = Endothel eines Blutgefäßes

A

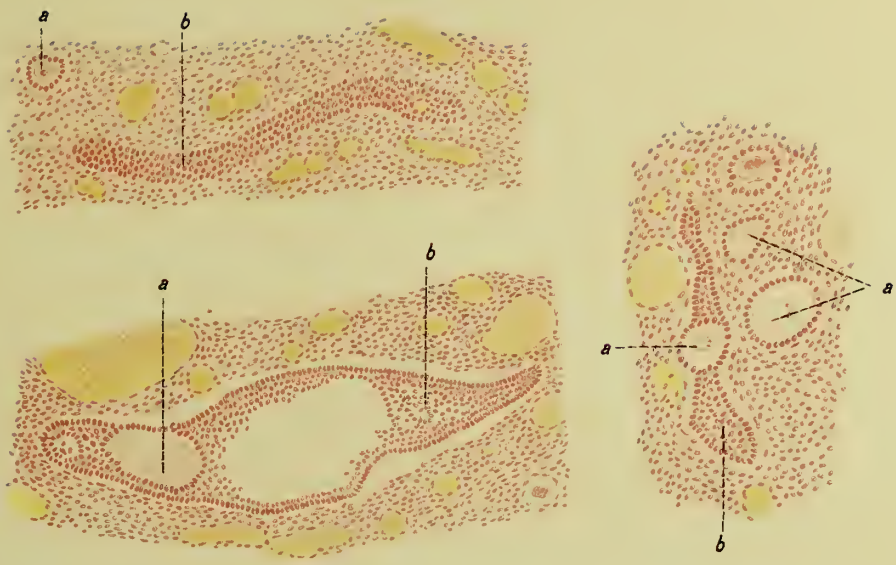

B

A. Markstrang aus dem Hilus ovarii eines neugeborenen Mädchens.
Hämatoxylin-Eosinfärbung. Leitz, Obj. 4, Ocul. 1.

a = Markstrang
b = Degenerierende Eizellen
c = Im Follikel degenerierende Eizelle

B. Rete ovarii im Hilus ovarii eines neugeborenen Mädchens.
Hämatoxylin-Eosinfärbung. Leitz, Obj. 2, Ocul. 1.

C. Teil dieses Rete ovarii im Hilus ovarii einer geschlechtsreifen Frau.
Hämalaunfärbung. Leitz, Obj. 2, Ocul. 1.

A

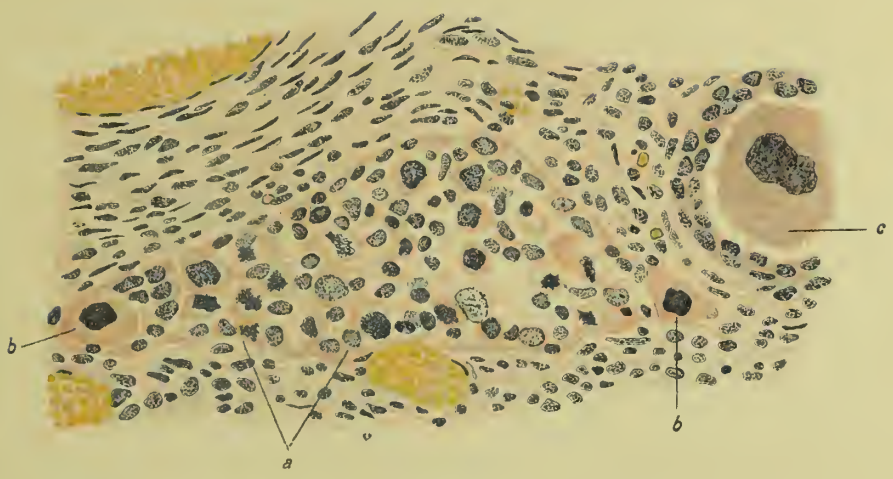

B

C

A. Quer- und Schrägschnitte durch Epoophoronkanälchen vom Kinde.
Hämatoxylin-Eosinfärbung. Leitz, Obj. 4, Ocul. 1.

a = Tunica der Kanälchen
b = Epithel
c = Flachschnitt durch ein Kanälchen

B Längsschnitt durch das Ligamentum latum mit Epoophoron einer geschlechtsreifen Frau.
Hämatoxylin-Eosinfärbung. Leitz, Obj. 1, Ocul. 3.

a = Bindegewebe des Ligamentum latum
b = Wand und Epithel der Kanälchen des Epoophoron
c = Glatte Muskelfasern

A

B

A. Epoophoron einer geschlechtsreifen Frau.
Hämatoxylin-Eosinfärbung. Leitz, Obj. 4, Ocul. 0.

a = Serosaepithel
b = Bindegewebe
c = Epoophoronkanälchen mit Epithel
d = Blutgefäß

B. Hornhaltiges Epithelknötchen im Ligamentum latum eines neugeborenen Mädchens, ein Rest des Paroophorons.
Hämatoxylin-Eosinfärbung. Leitz, Obj. 4, Ocul. 1.

a = Bindegewebe des Ligamentum latum
b = Mehrschichtiges Plattenepithel
c = Hornmassen

A

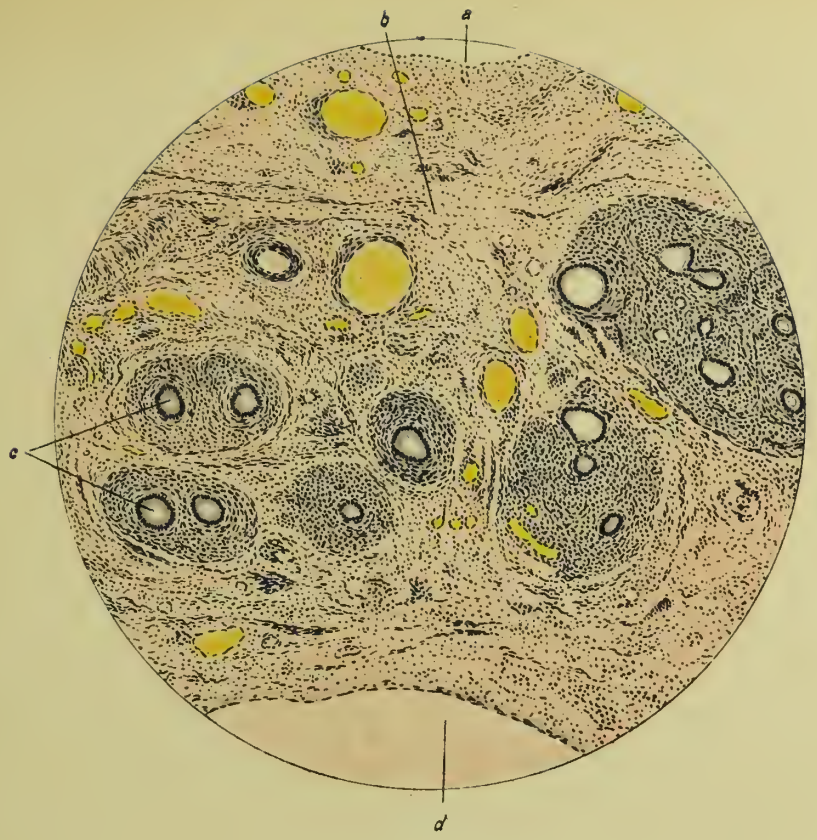

B

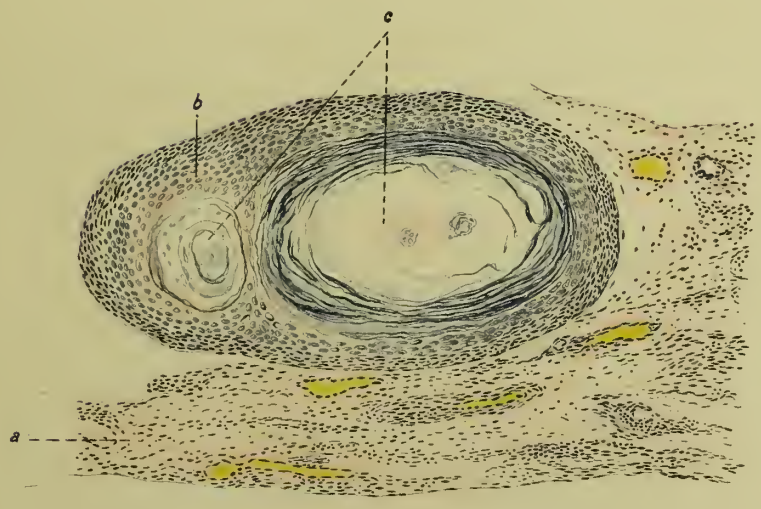

A. Akzessorisches Nebennierenrindenknötchen im Ligamentum latum eines neugeborenen Mädchens.
Hämatoxylin-Eosinfärbung. Leitz, Obj. 2, Ocul. 3.

a = Kapsel
b = Zona fasciculata
c = Gefäßnetz

B. Akzessorisches Nebennierenrindenknötchen im Ligamentum latum einer geschlechtsreifen Frau.
Hämatoxylin-Eosinfärbung. Leitz, Obj. 4, Ocul. 3.

a = Fettgewebe
b = Bindegewebe des Ligamentum latum
c = konzentrisch in der Kapsel vorgeschobene Stränge von Nebennierenzellen
d = Zona fasciculata der Nebennierenrinde

A

B

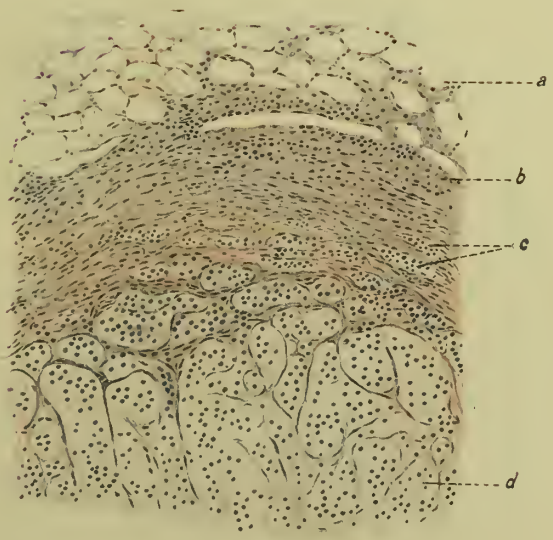

A. Querschnitt durch den Uterus eines neugeborenen Mädchens in Höhe des inneren Muttermundes beiderseits mit Gartner'schem Gang.
Hämatoxylinfärbung. Leitz, Obj. 1, Ocul. 1.

a = Eintrittstelle des Gartner'schen Ganges in den Uterus
b = Gartner bereits im Uterus
c = Uteruslumen

B. Querschnitt durch die Cervix uteri eines neugeborenen Mädchens mit doppelseitigem Gartner'schem Gang.
Hämatoxylinfärbung. Leitz, Obj. 1, Ocul. 1.

a = Ampullen der beiden Gartner'schen Gänge
b = Lumen der Cervix

A

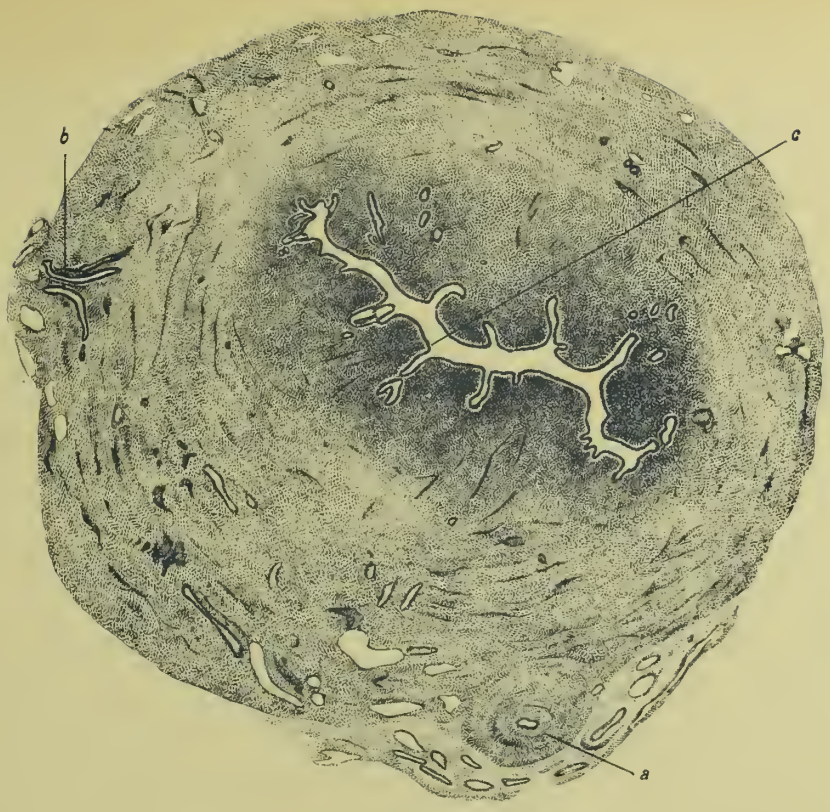

B

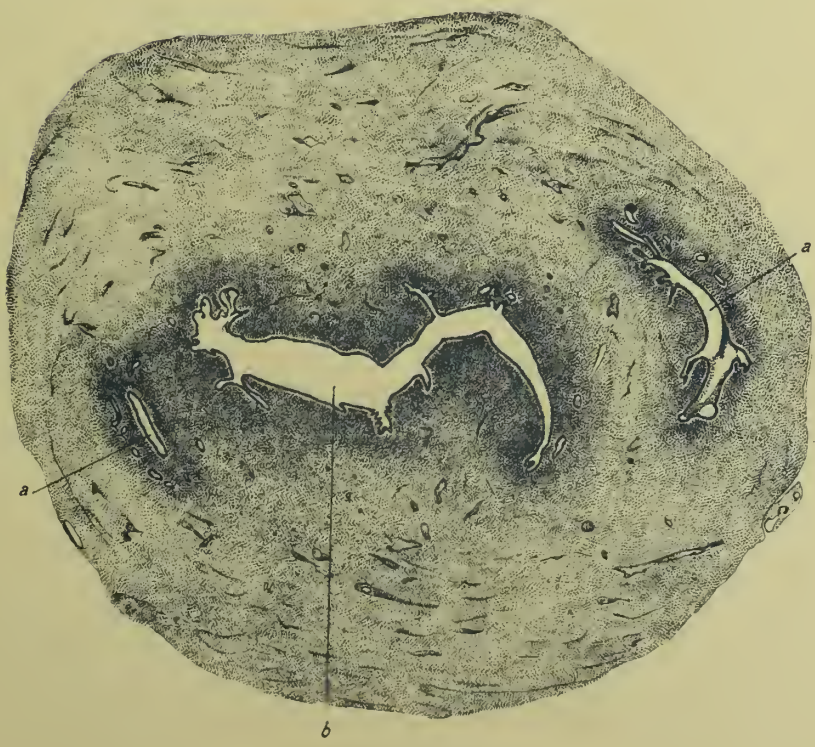

A. Teil eines Querschnittes durch die Cervix uteri eines neugeborenen Mädchens.

a = Cervicallumen
b = Ampulle des Gartner'schen Ganges mit drüsigen Verzweigungen

B. Querschnitt durch den Gartner'schen Kanal im oberen Teil der Vagina eines neugeborenen Mädchens.
Hämatoxylinfärbung. Leitz, Obj. 4, Ocul. 1.

a = Unterster Teil des ampullär erweiterten Gartner'schen Ganges
b = Schlauchartige Ausstülpungen desselben

A

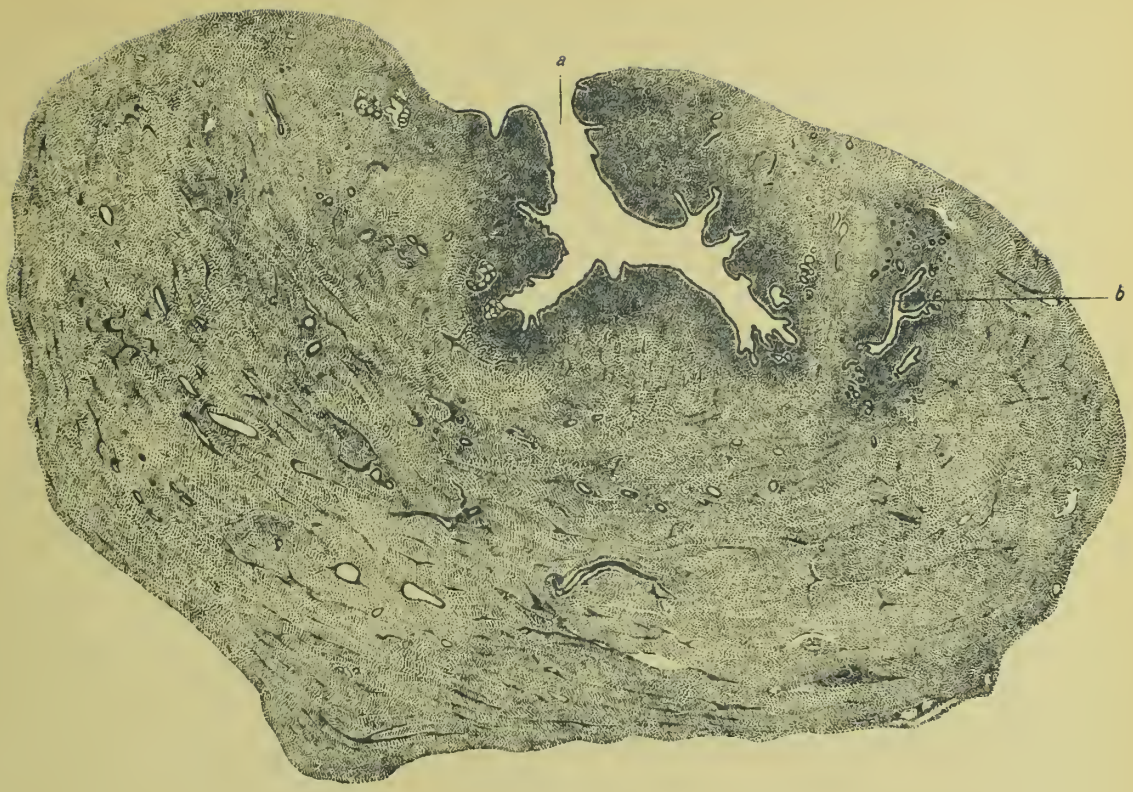

B

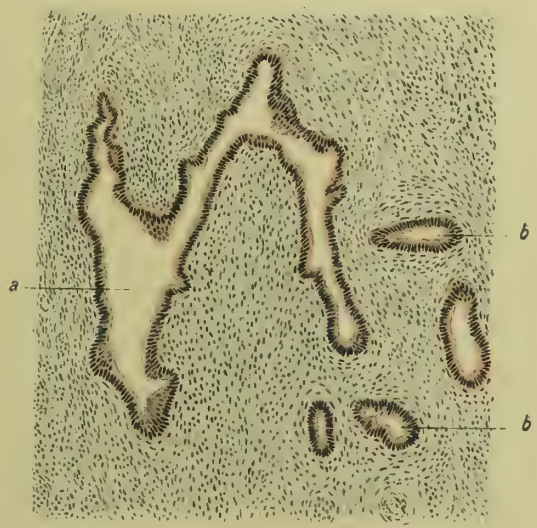

A. Querschnitt durch den Gartner'schen Kanal im mittleren Drittel der Vagina eines neugeborenen Mädchens.
Hämatoxylinfärbung. Leitz, Obj. 7, Ocul. 0.

a = Geschichtetes Epithel des Gartner'schen Ganges
b = Stroma der Vagina

B. Teil eines Querschnittes durch den Gartner'schen Kanal im oberen Teil der Vagina einer geschlechtsreifen Frau.
Hämatoxylinfärbung. Leitz, Obj. 7, Ocul. 0.

a = Epithel des Gartner'schen Ganges
b = Stroma desselben (Der Strich in der Abbildung muß bis in die subepitheliale Zellage hineinreichen.)
c = Stroma der Vaginalwand

A

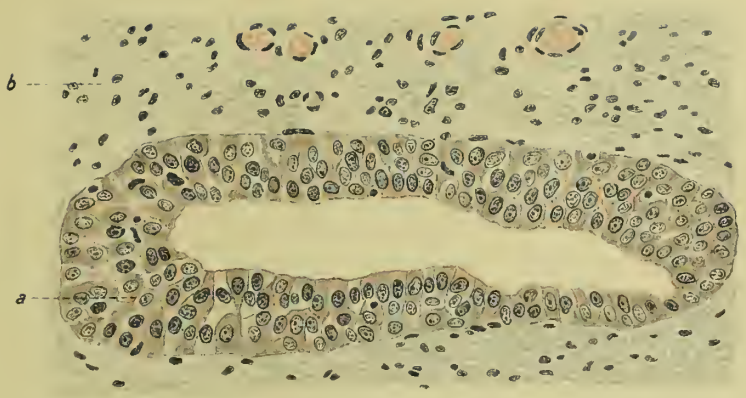

B

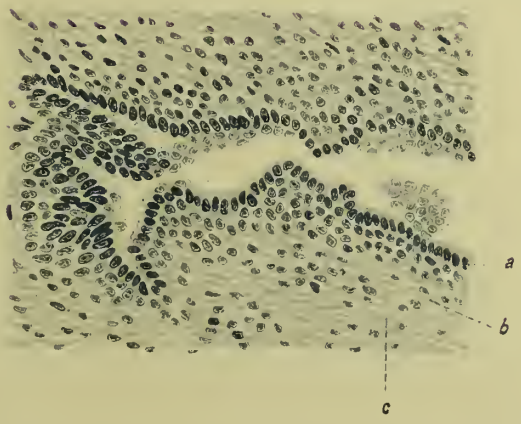

A. Teil eines Querschnittes durch die Cervix uteri einer geschlechtsreifen Frau.

a = Cervicalschleimhaut
b = Ampulle des Gartner mit
c = drüsigen Verzweigungen
d = Muscularis cervicis

B. Teil eines Querschnittes durch die Ampulle des Gartner'schen Ganges einer geschlechtsreifen Frau.

a = Ampulle des Gartner'schen Ganges
b = dessen drüsige Verzweigungen

A

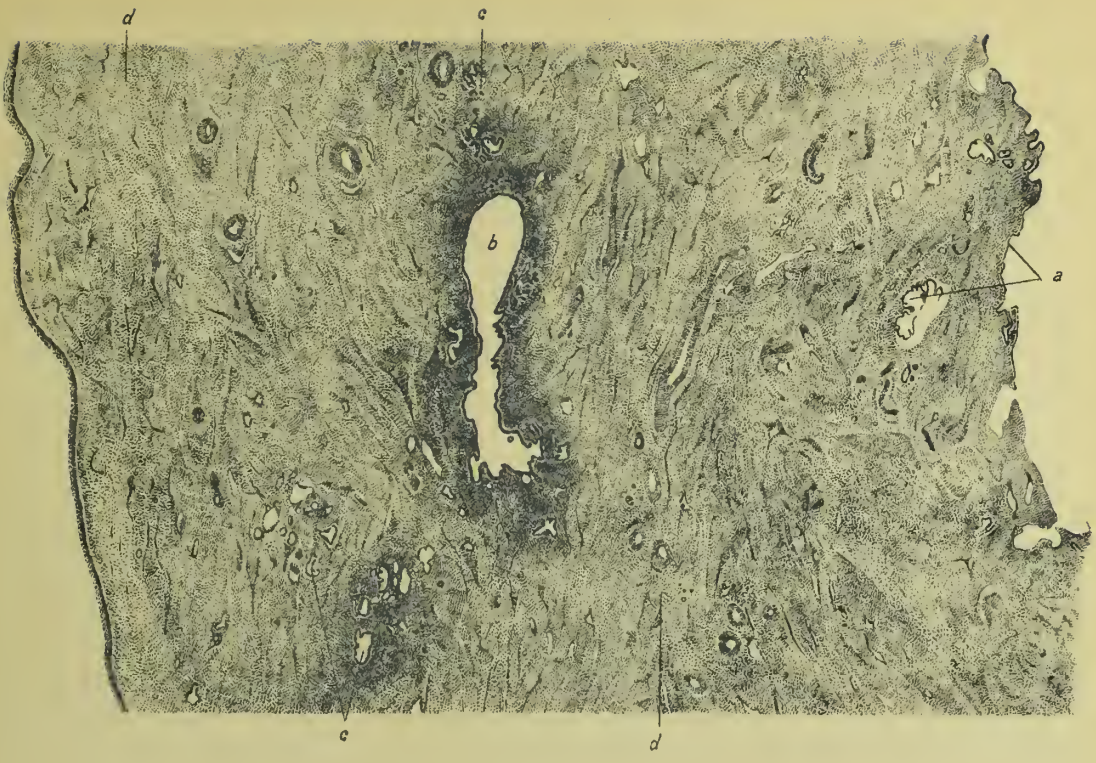

B

A. Längsschnitt durch den Warzenhof der Mamma einer geschlechtsreifen Frau.
Hämatoxylin-Eosinfärbung. Obj. 1, Ocul. 1.

a = Bündel glatter Muskulatur
b = Talgdrüsen
c = Ausführungsgänge der Milchdrüse
d = Milchdrüsenalveolen
e = Fettgewebe
f = Epithel des Warzenhofes

B. Längsschnitt durch die Papille mit Hauptausführungsgang der Mamma einer geschlechtsreifen Frau.
Hämatoxylin-Eosinfärbung. Leitz, Obj. 1, Ocul. 1.

a = Hauptausführungsgang der Milchdrüse mit
b = Seitenzweigen
c = Talgdrüsen
d = Züge der glatten Muskulatur

A

B

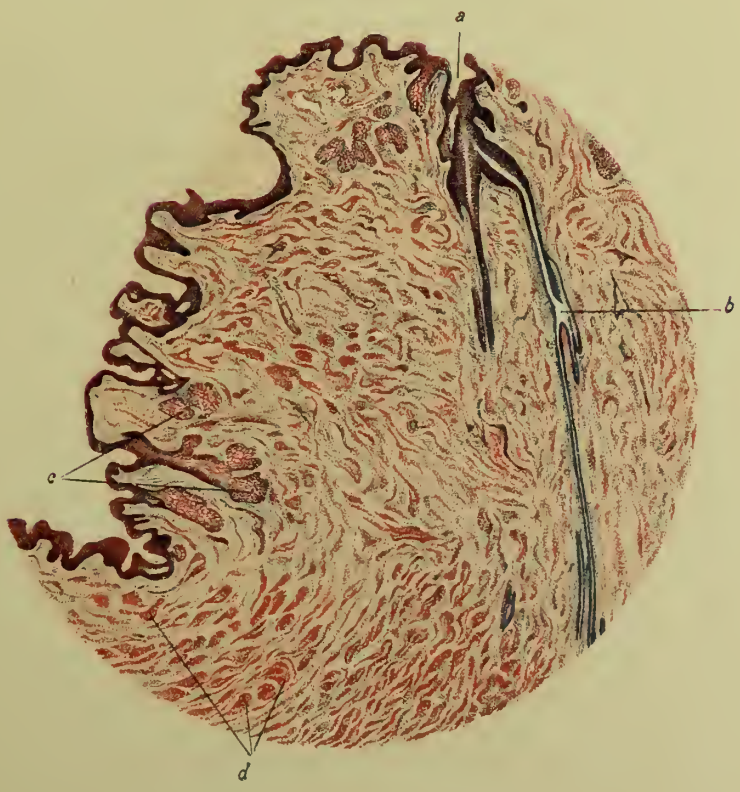

A. Längsschnitt durch die Mamma einer Jungfrau.
Hämatoxylin-Eosinfärbung. Leitz, Obj. 2, Ocul. 1.

a = Drüsenläppchen
b = Sammelröhrchen
c = Fettgewebe
d = Bindegewebe

B. Längsschnitt durch die Mamma einer stillenden Frau.
Hämatoxylin-Eosinfärbung. Schwärzung des Fettes durch Osmiumsäure.
Leitz, Obj. 2, Ocul. 1.

a = Drüsenläppchen in Tätigkeit
b = Drüsenläppchen in Ruhe
c = Sammelröhrchen der Drüsenläppchen
d = Ausführungsgang
e = Feinste Fetttröpfchen in den Gefäßscheiden (Lymphgefäße)
f = Fettanhäufung im interlobulären Bindegewebe

A

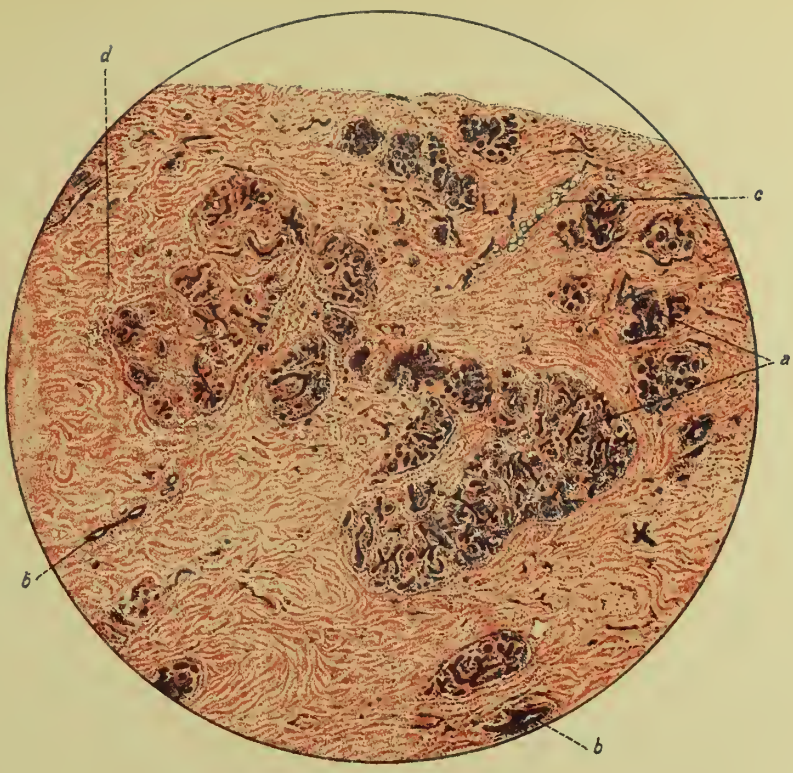

B

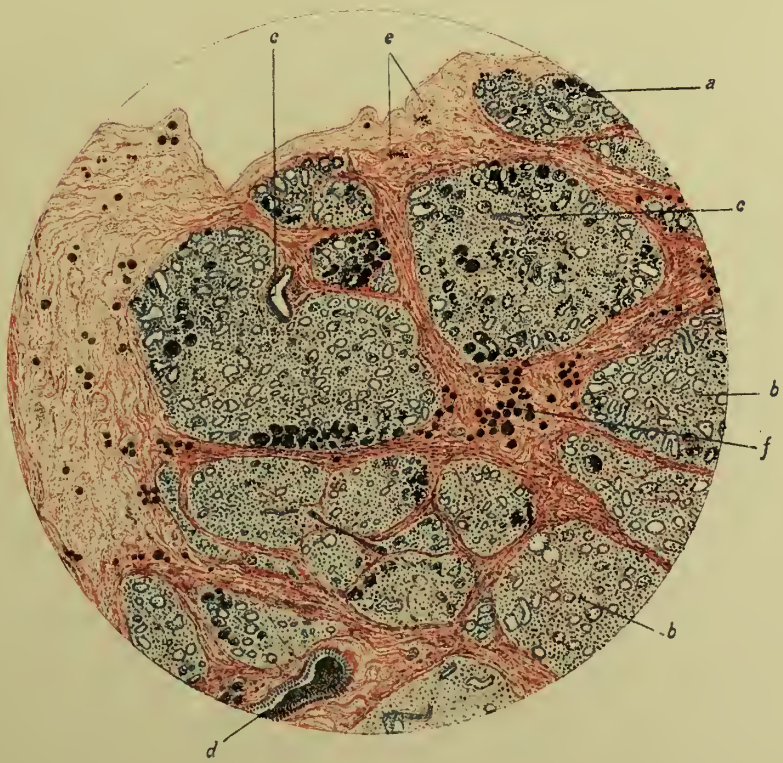

A. Schnitt durch die Mamma einer stillenden Frau auf der Höhe der Sekretion.

Hämatoxylin-Eosinfärbung. Schwärzung des Fettes durch Osmiumsäure. Leitz, Ölimmersion, Ocul. 1.

a = Acini mit Sekret gefüllt in starker Tätigkeit (Fettkugelbildung)
b = Acinus beim Übergang in die Ruhe (Stadium der Entleerung)
c = Lymphspalten mit Fett im interacinösen Bindegewebe

B. Hauptausführungsgang der Mamma lactans mit zweischichtigem Epithel.

Hämatoxylin-Eosinfärbung. Leitz, Ölimmersion, Ocul. 1.

a = Epithel
b = Glatte, subepitheliale Ringmuskulatur
c = Colostrumkörper
d = Sezernierendes oder resorbierendes Epithel
e = Fetttropfen im submukösen Gewebe
f = Kapillare
g = Mastzellen

A

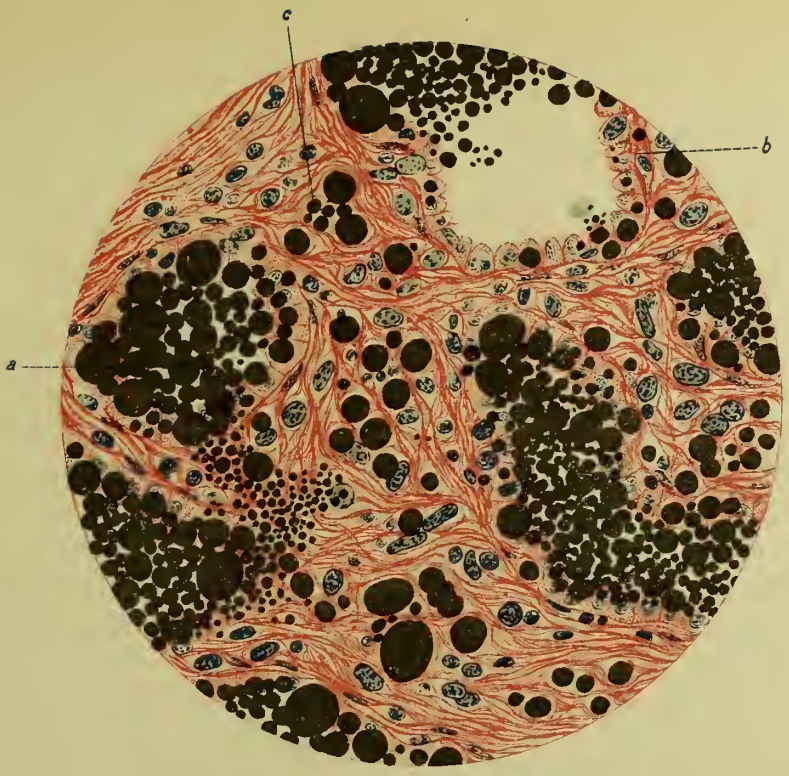

B

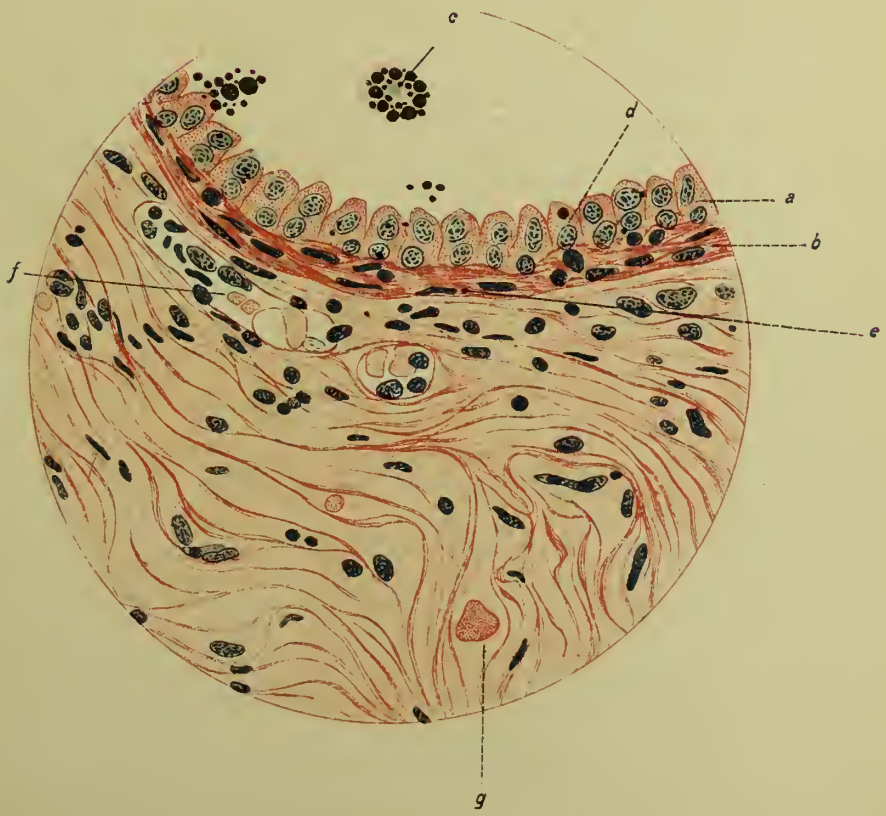

A. Längsschnitt durch den Warzenhof einer geschlechtsreifen Frau.
Elastische Fasern.
Färbung nach Weigert. Leitz, Obj. 4, Ocul. 8.

a = Epithel
b = Elastische Fasern.
c = Muskelbündel

B. Längsschnitt durch die Papilla mammae einer geschlechtsreifen Frau.
Elastische Fasern.
Färbung nach Weigert. Leitz, Obj. 4, Ocul. 0.

a = Hauptausführungsgang der Milchdrüse
b = Fasernetz parallel zum Ausführungsgang
c = Radiäres Fasernetz
d = Eingelagerte glatte Muskelbündel

A

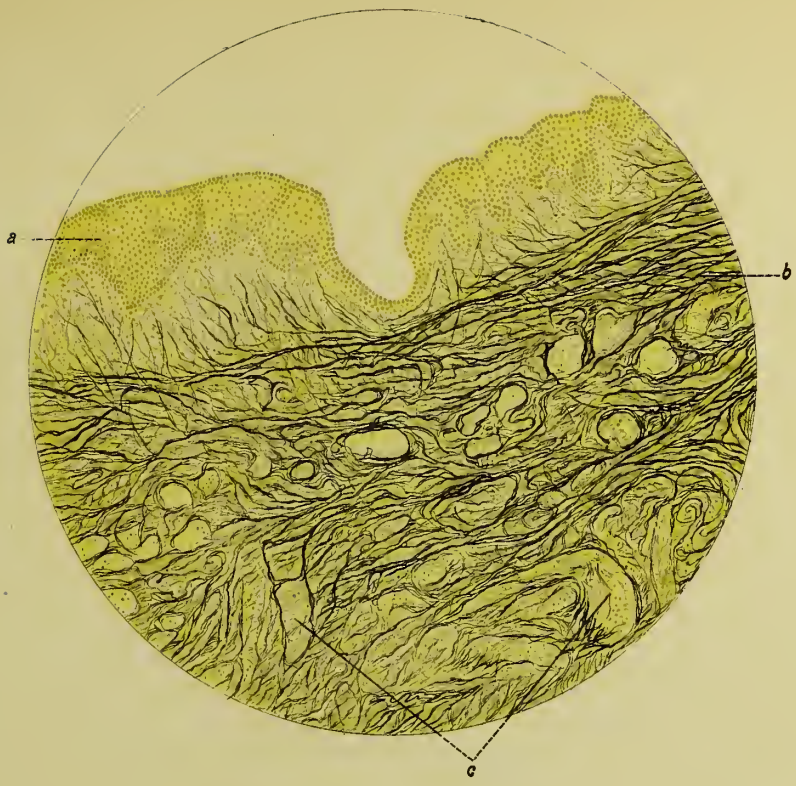

B

A. Schnitt durch die Mamma einer senilen Frau.
Hämatoxylin-van Giesonfärbung. Leitz, Obj. 2, Ocul. 1.

a = Bindegewebe
b = Milchgänge mit Epithel

B. Schnitt durch die Mamma einer senilen Frau.
Elastische Fasern. Färbung nach Weigert. Leitz, Obj. 2, Ocul. 3.

a = Bindegewebe
b = Elastische Fasern
c = Blutgefäß

A

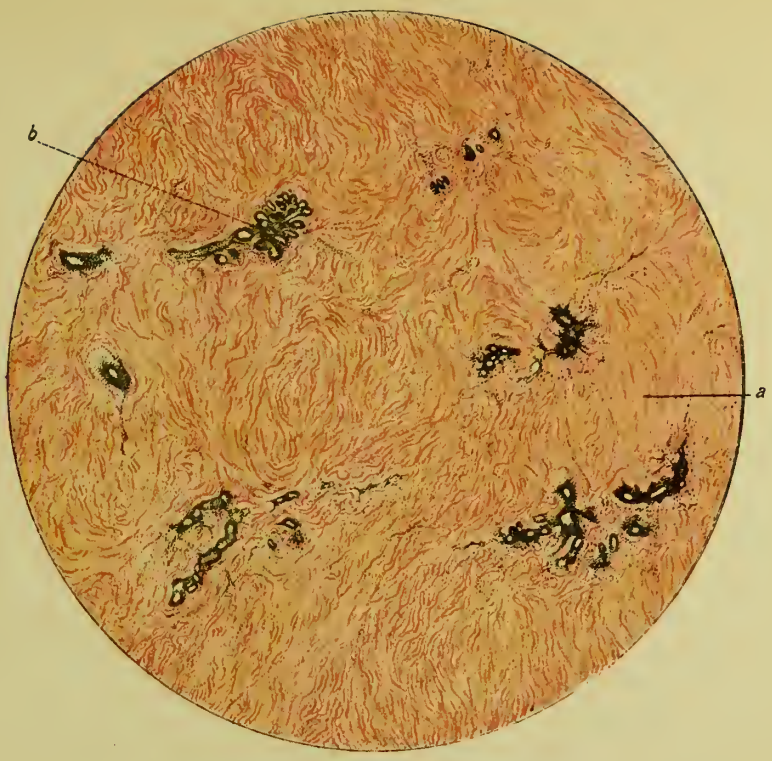

B